23 J.52
C. L. Gibson

1-10-16-10M

PRESENTED TO

The New York Academy of Medicine

By C. L. Gibson MD

May 23 1905 1917

1,54

PAROI ABDOMINALE ANTÉRIEURE ET CAVITÉ DE RETZIUS

TRAITEMENT CHIRURGICAL

DES HERNIES DE L'OMBILIC

ET DE LA LIGNE BLANCHE

Digitized by the Internet Archive
in 2011 with funding from
Open Knowledge Commons and Harvard Medical School

http://www.archive.org/details/paroiabdominalea00daur

PUBLICATIONS DU *PROGRÈS MÉDICAL*

PAROI ABDOMINALE ANTÉRIEURE ET CAVITÉ DE RETZIUS

TRAITEMENT CHIRURGICAL
DES HERNIES DE L'OMBILIC
ET DE LA LIGNE BLANCHE

PAR

Le Dr J.-S. DAURIAC

ANCIEN INTERNE DES HÔPITAUX DE PARIS

THE NEW YORK LIBRARY DUPLICATE ACADEMY OF MEDICINE

PARIS

AUX BUREAUX DU PROGRÈS MÉDICAL
14, rue des Carmes, 14

FÉLIX ALCAN
ÉDITEUR
108, boulevard Saint-Germain, 108

1896

14961
BOSTON MEDICAL
AUG 1918
LIBRARY

INTRODUCTION

Ce travail se divise en deux parties :

La première est consacrée à l'exposé des notions anatomiques nécessaires à la compréhension de la seconde. Au cours de mes recherches sur la paroi abdominale antérieure, j'ai été amené à me faire une opinion toute personnelle, sur la constitution de la cavité de Retzius et des aponévroses qui contribuent à la former. L'exposé de cette opinion sert de conclusion à ma première partie.

Dans une seconde série de chapitres, je me préoccupe des moyens de guérir, par une opération chirurgicale, les hernies de l'ombilic et de la ligne blanche. La lecture des méthodes employées jusqu'ici, l'étude des statistiques et surtout l'examen de nombreux malades que l'opération n'avait pas mis à l'abri de la récidive, m'ont engagé à rechercher personnellement si l'on ne pouvait, par d'autres moyens, obtenir une restauration telle de la paroi, qu'elle s'opposât désormais à la reproduction de l'omphalocèle. Je présente donc en dernier

lieu ce que je crois avoir trouvé de plus convenable pour réaliser cette indication.

Il ne faut point s'attendre à trouver un grand nombre de pièces justificatives annexées à ce mémoire.

Mes conclusions anatomiques n'ont jamais été exposées, et n'ont par conséquent été l'objet d'aucune discussion. Le procédé opératoire que je préconise, a été exécuté deux fois seulement sur le vivant. Ce n'est pas suffisant pour que je puisse établir une statistique et pronostiquer sur son avenir, malgré les excellents résultats qu'il a donnés.

D'autre part, n'ayant pas en vue de plaider une cause déjà gagnée, celle de la cure radicale, je me suis formellement abstenu de fournir des statistiques opératoires destinées à montrer ses bienfaits. Je n'aurais eu, d'ailleurs, qu'à reproduire les travaux de M. Routier sans y ajouter grand chose. On trouvera du reste toutes sortes de renseignements à ce sujet dans le travail de M. Segond ou dans les mémoires de MM. H. Brodier et J. Boeckel.

Je regrette que l'extrême jeunesse de mon procédé me mette dans l'impossibilité d'opposer les résultats qu'il donne, à ceux fournis par des techniques différentes. La statistique comparative, lorsqu'elle pourra être faite, fixera définitivement sur sa valeur.

PREMIÈRE PARTIE

CONSIDÉRATIONS ANATOMIQUES

CONCEPTION NOUVELLE DE LA CAVITÉ DE RETZIUS

ET DES

APONÉVROSES DE LA PAROI ANTÉRIEURE

BOSTON MEDICAL
AUG 1918
LIBRARY

ANATOMIE DE LA PAROI ANTÉRIEURE DE L'ABDOMEN

Au moment d'entreprendre l'histoire du traitement chirurgical de la hernie ombilicale, je crois nécessaire de faire précéder cette étude de la description anatomique de la région qui en est le siège.

Il pourrait sembler, au premier abord, que l'on dût se borner à décrire l'anneau qui donne passage aux viscères herniés. En se restreignant de la sorte, on risquerait fort d'être incomplet, car, l'ombilic, s'il offre la voie à la hernie, est condamné presque toujours à disparaître au cours de la cure radicale, et le chirurgien qui le sacrifie doit demander aux parties voisines les éléments d'une reconstitution solide de la paroi abdominale. Les notions anatomiques sur la zone péri-ombilicale l'intéresseront donc tout particulièrement.

J'ajouterai que tout en désirant rendre ce travail plus complet en consacrant à l'anatomie ses premiers chapitres, j'ai voulu rester fidèle à ce précepte d'importance primordiale, à savoir qu'il n'y a pas de bonne chirurgie sans bonne anatomie.

Vue générale.

La paroi antérieure de l'abdomen commence en haut à l'appendice xiphoïde et aux parties du rebord inférieur du thorax qui

lui sont immédiatement adjacentes de chaque côté. Elle se termine en bas au pubis. Appendice et rebord costal d'une part, symphyse pubienne de l'autre, sont les surfaces d'insertion qui servent à fixer une sorte de sangle double, symétrique, de direction verticale, dont la partie essentielle est constituée par les muscles droits antérieurs de l'abdomen.

Un système très important d'aponévroses, vient renforcer ces muscles et les maintient en des rapports fixes, en leur fournissant une gaine. Le bord externe de cette gaine, situé à quelques centimètres du bord externe du droit correspondant, se trouve constitué de chaque côté par la fusion des aponévroses des trois muscles larges de la paroi postéro-latérale de l'abdomen, grand oblique, petit oblique et transverse. La ligne de fusion des trois aponévroses, particulièrement visible à la face interne de la paroi du ventre, sur l'aponévrose du transverse, se présente sous l'aspect d'une légère dépression, régulièrement courbe et concave en dedans, à laquelle on donne le nom de ligne semi-lunaire de Spigel. Elle limitera, en dehors, notre région.

Sur la ligne médiane, entre les deux droits, et répondant à la fusion du bord interne de leur gaine respective, règne une faible dépression, verticalement dirigée, connue sous le nom de ligne blanche. Elle semble continuer en haut l'appendice xiphoïde du sternum et le prolonger jusqu'à la symphyse pubienne. Sur la ligne blanche, et à égale distance de l'appendice xiphoïde et de la symphyse, la cicatrice ombilicale apparaît, sous la forme d'une cupule, en laquelle se dépriment les téguments.

Les muscles droits affectant une largeur plus grande à leur extrémité supérieure qu'à leur extrémité inférieure, il en résulte que la région elle-même dont ils constituent la charpente présente une plus grande largeur en haut qu'en bas. Chez les sujets vigoureusement musclés, la sangle des droits est très accusée et l'ombilic paraît en retrait. Le profil de la ligne blanche est alors bien représenté par deux lignes légèrement convexes, superposées,

partant chacune de l'ombilic pour gagner, l'une l'appendice xiphoïde, l'autre le pubis, et toutes deux contenues dans le même plan vertical.

Je n'insisterai pas sur les aspects que présente l'abdomen aux divers âges, et suivant l'état de maigreur ou d'embonpoint des sujets.

Muscles grands droits de l'abdomen.

On pourra commodément étudier chaque muscle droit, lorsque après avoir récliné la peau à droite et à gauche de la ligne blanche, on aura incisé une lame aponévrotique très consistante qui n'est autre chose, de chaque côté, que le côté antérieur de la gaine de contention. Le corps musculaire apparaît alors rouge et de belle apparence chez les sujets vigoureux; pâle, à fibres rares et comme dissociées chez ceux qu'envahit l'embonpoint ou chez les femmes auxquelles les grossesses ont fait subir des distensions abdominales prolongées. Il est interrompu en plusieurs points, par des stries transversales, au niveau desquelles le feuillet antérieur de la gaine est fort adhérent.

Le muscle diffère d'aspect à sa partie supérieure et à sa partie inférieure. Large, aplati d'avant en arrière aux environs du rebord thoracique, atteignant d'un bord à l'autre la dimension moyenne de sept à huit centimètres et demi, il est par contre en cette région d'une épaisseur assez faible, ce qui est dû à son étalement en surface. D'ailleurs, au fur et à mesure qu'il se rapproche du pubis, le muscle regagne en épaisseur ce qu'il perd en largeur. Au lieu des fortes dimensions supérieures, on ne trouve plus, par en bas, que trois centimètres et demi de large au corps musculaire, dans le point même où il va se résoudre en son tendon inférieur pubien.

Les muscles droits ne sont pas parallèles. Chacun affecte respectivement une légère obliquité de dehors en dedans et de haut en

bas. Cruveilhier remarque, avec beaucoup de raison, que cette obliquité légère des muscles droits n'existe que pour leur partie sous-ombilicale, la partie sus-ombilicale est rectiligne. Du fait de leur direction divergente, il existe entre les bords internes des droits, un intervalle que représente assez bien un triangle très effilé, à base supérieure, et dont l'aire répond à la ligne blanche. La distance qui sépare les muscles est en haut de deux à trois centimètres et demi. En bas, les bords internes arrivent au contact.

Insertions supérieures. — Elles se font sur la partie inférieure de la région sternale par trois digitations musculaires inégales.

J'ai essayé de déterminer avec précision, par de nombreuses dissections, les insertions des droits. Les ouvrages classiques présentant à cet égard des différences accusées, j'ai voulu m'expliquer ces contradictions qui se reproduisent, d'ailleurs, chaque fois que l'on tente de vérifier un point quelconque de la science. Elles sont la plupart du temps plus apparentes que réelles et tiennent à ce que beaucoup d'auteurs établissent leurs descriptions après examen d'un seul sujet. Ils donnent une formule, juste d'ailleurs, mais trop absolue, que se chargeront de perpétuer les compilateurs. D'autres tombant plus tard sur une tout autre disposition la présenteront aussi comme typique, et de ces descriptions, dont aucune n'a su rester moyenne, naîtront les opinions divergentes. On ne peut formuler une disposition anatomique qu'après l'examen de nombreuses pièces. Pour mon compte personnel, aussi souvent qu'il m'a été possible, j'ai disséqué la région des droits chez l'homme et chez la femme. Mes dissections d'enfants ont été malheureusement moins nombreuses. J'ai examiné également quelques animaux.

Voici, en ce qui concerne l'insertion supérieure, la disposition qui répond au plus grand nombre des cas. L'extrémité supérieure du corps musculaire se divise en trois languettes inégales qui vont

prendre, en des points différents et à des hauteurs différentes, leurs insertions sur la cage thoracique. La languette interne est presque toujours la moins volumineuse et la moins élevée des trois.

Meckel avance que « les deux languettes internes sont les plus larges. » Je n'ai rencontré nulle part ailleurs cette opinion et j'en conclus qu'il a fondé sa description sur l'examen d'un cas exceptionnel. Cruveilher, Sappey, Cloquet, Bichat, Winslow, accordent tous à la languette interne une largeur inférieure à celle des deux autres. Henle reste muet sur la question.

Si le faisceau interne est le moins large des trois, il est en revanche le plus épais. C'est ce que j'ai toujours constaté, et la phrase suivante de Cloquet vient à l'appui de mon opinion. « Le « muscle droit se divise en trois portions dont l'interne, *assez* « *épaisse, mais peu large*, se fixe au ligament costo-xiphoïdien et « au bas et au-devant du cartilage de la 7e côte, près du sternum; « la moyenne, *plus large et plus mince*, se termine au bord « inférieur du cartilage de la 6e côte, et à sa face antérieure, vers « son milieu; l'externe, *encore plus large et plus mince*, s'attache « au bord inférieur du cartilage de la 5e, par des fibres aponé- « vrotiques. »

Cette description peut être prise pour type : elle est, en effet, exacte et claire. Cloquet n'insiste pas, il est vrai, sur les différences de niveau entre les points d'insertion, mais cette notion est implicitement contenue dans son exposé.

La languette interne est franchement musculaire. Il m'est arrivé de la voir fixée à l'appendice xiphoïde par des fibres aponévrotiques qui se continuaient avec le périoste du sternum et s'entrecroisaient sur la ligne médiane en passant par-dessus le trou xiphoïdien, chez des adultes très vigoureux, mais jamais je n'ai vu ces fibres empiéter largement sur la languette musculaire et la transformer en un tendon aponévrotique.

Les insertions se font d'ordinaire sur la face antérieure de l'ap-

pendice xiphoïde suivant une ligne qui occupe une bande large d'un demi-centimètre et haute d'un centimètre et demi suivant le bord externe de l'os. Les fibres d'insertions recouvrent en ce point les trousseaux ligamenteux qui constituent les ligaments costo-xiphoïdiens. L'intimité est tellement grande, quelquefois, entre les fibres d'insertions du droit et les trousseaux ligamenteux, qu'on pourrait, n'étaient les directions différentes, se demander où commence le muscle et où finit le ligament.

D'autre part, la languette interne envoie la plus grande partie de ses fibres sur la partie inférieure de la face antérieure du cartilage de la 7e côte, et aussi et surtout sur son bord inférieur. Lorsque la languette est très mince, on peut dire que c'est sur ce bord seul qu'elle va s'insérer.

A propos de la languette interne, Cruveilhier écrit : « Ordinai-
« nairement, une languette extrêmement ténue se détache de cette
« troisième portion pour aller s'insérer, soit à l'appendice
« xiphoïde, soit à la partie de la deuxième pièce du sternum
« située immédiatement au-dessus de cet appendice. Cette lan-
« guette justifie en partie le nom de sterno-pubien que Chaussier
« avait donné à ce muscle. » Portal lui donne le nom de costo-pubien.

La disposition considérée comme assez exceptionnelle par Cruveilhier me semble constante, du moins en ce qui concerne l'insertion à l'appendice.

La bandelette moyenne recouvre le plus souvent par son bord interne, le bord externe de la languette précédente. Dans son trajet ascendant, elle passe en avant des faces antérieures des 7e, 8e et 9e cartilages costaux, auxquels elle envoie presque constamment des fibres musculaires, et va se fixer en définitive à la face antérieure du 6e cartilage costal dans presque toute son étendue, sans atteindre toutefois l'articulation chondro-sternale correspondante. Elle en reste séparée par un travers de doigt environ.

La digitation externe est la plus large de toutes. Elle constitue à elle seule les deux tiers de la largeur du muscle (Cruveilhier). Je lui attribue une largeur moyenne de cinq centimètres et demi.

Cette portion du muscle s'élève aussi plus haut que les deux autres, et vient se fixer sur la face antérieure et le bord inférieur du 5e cartilage de la côte correspondante. L'insertion commence presque au niveau de l'articulation chondro-costale et empiète sur la côte d'un bon centimètre et demi. Le faisceau musculaire s'implante sur la côte par des fibres aponévrotiques très courtes surtout marquées vers son bord externe. Du côté du cartilage l'insertion est purement musculaire.

J'ai vu la languette externe se fixer exclusivement sur l'articulation chondro-costale et sur la côte.

Meckel cite comme assez fréquente la disposition suivante : la bandelette externe est mince, aponévrotique et adhérente à la première languette du muscle oblique externe de l'abdomen, ou remplacée par elle.

Ce qui est plus fréquent, ce sont les connexions intimes avec le grand pectoral qui recouvre l'insertion.

Cruveilhier a signalé l'existence d'un quatrième faisceau allant à la quatrième côte, et même une expansion aponévrotique quelquefois interrompue pas des faisceaux charnus, se prolongeant jusqu'au sterno-cleido-mastoïdien.

Il y a là un véritable retour à une disposition ancestrale. Le grand droit atteint normalement la première côte chez un grand nombre de singes, notamment chez le papion et chez le magot (Testut). Chez le chien, j'ai vu très souvent le droit se prolonger jusqu'à la première côte.

Insertions inférieures. — On retrouve dans les classiques les mêmes variétés d'opinions au sujet des insertions inférieures que pour les insertions supérieures. Pour les uns, le droit se fixerait au pubis par un seul tendon, pour les autres par deux ten-

dons. Il y a là une façon de s'exprimer absolument défectueuse. Il existe, en réalité, des insertions par deux tendons séparés et des insertions par un tendon large.

Qui dit tendon unique veut dire qu'un des deux tendons manque, qu'un seul, le plus important persiste. Or, le plus volumineux est toujours le tendon pubien. Cette conception du tendon unique est complètement erronnée si on la prend au sens que je lui attribue ci-dessus; elle devient acceptable si on la prend au sens du tendon large. La suite de ce chapitre expliquera ma pensée.

D'après Sappey, le grand droit s'insérerait « en bas sur le corps « du pubis par un tendon nacré aplati d'avant en arrière, d'une « largeur de deux à trois centimètres et d'une longueur à peu « près égale, mais variable suivant les individus. Ce tendon « occupe tout l'intervalle qui s'étend de l'épine à la symphyse « pubienne. Très souvent il se prolonge du bord supérieur du « pubis sur sa face antérieure. Quelquefois il se divise en deux « languettes dont l'externe est plus large et plus mince que « l'interne.

Pour Bichat, l'insertion se fait au pubis « par un tendon aplati « un peu plus long en dehors qu'en dedans ».

J'ai dit qu'à mon avis l'insertion unique n'existait pas. Si elle existait elle devrait se faire suivant la disposition constamment observée pour le faisceau externe ou pubien du droit et qui est la suivante :

La partie inférieure du corps musculaire se condense peu à peu en un tendon quadrilatère, dont les fibres aponévrotiques sont plus fortes et plus longues en dehors qu'en dedans. L'épaisseur du tendon étant plus considérable vers son bord externe, il en résulte qu'il présente sur une coupe horizontale, une surface de section en forme de triangle, à sommet mousse dirigé en dedans et à base tournée en dehors.

Les fibres tendineuses obliquement dirigées de haut en bas et de dehors en dedans viennent s'implanter sur une ligne de rugo-

sités situées sur le bord antérieur du pubis. Cette petite surface rugueuse a de un à deux centimètres d'étendue, et se trouve immédiatement située en arrière d'un léger tubercule à peine indiqué, destiné au pyramidal. Il est bien souvent impossible de faire la différence entre les deux insertions musculaires.

A propos de cette surface d'insertion, M. Poirier dit textuellement : « entre l'épine et l'angle du pubis, une surface rugueuse « quelquefois relevée en crête, reçoit l'insertion du grand droit de « l'abdomen. »

Sur la figure qui accompagne ce texte, l'insertion du pyramidal et celle du droit antérieur sont nettement séparées et indiquées l'une en avant de l'autre. Jamais ces rugosités n'empiètent sur l'épine, mais elles arrivent jusqu'à elle et courent sans interruption jusqu'à la symphyse. Sur cette surface rugueuse viennent se fixer la majeure partie des fibres du tendon du droit, mais jamais elle ne reçoit la totalité de ces fibres. J'ai vu constamment les fibres internes représentant à peu près la cinquième partie de la totalité du tendon se porter en suivant la direction oblique primitive et en l'accentuant quelque peu, vers la ligne médiane, qu'elles atteignent en avant de la symphyse, et dépasser même cette ligne médiane. Ces fibres symphysiennes se confondent intimement en une couche fibreuse épaisse de près d'un centimètre qui s'entremêle avec le ligament symphysien antéro-inférieur.

On reconnaît dans ce feutrage ligamenteux, des fibres tendineuses provenant du tendon des droits et pyramidaux, et aussi des faisceaux du grand oblique qui s'entre-croisent sur la ligne médiane.

Les fibres les plus internes du tendon s'entre-croisent un peu au-dessus de la symphyse avant d'aller aboutir dans les couches les plus superficielles de son appareil ligamenteux antérieur. Elles entrent dans la constitution de l'extrémité terminale inférieure de la ligne blanche.

Ce n'est pas tout : en étudiant les choses de près on voit que presque toutes les fibres de ce tendon interne ou croisé du droit

antérieur, se prolongent au delà du ligament antérieur du pubis, et descendent par en bas jusque dans le ligament suspenseur de la verge. D'ailleurs Cruveilhier dit formellement : « On peut con-
« sidérer le ligament suspenseur de la verge comme faisant suite à
« la ligne blanche et comme constitué par un certain nombre de
« fibres entre-croisées des aponévroses appartenant aux muscles
« obliques externes et grands droits. » Le faisceau interne ou croisé du droit est recouvert par le corps charnu du pyramidal. On trouve toujours des pelotons de tissu celluleux entre les tendons inférieurs du droit et le pubis. Il s'agit là d'une véritable séreuse de frottement. Les deux tendons direct et croisé s'observent constamment. La plupart du temps il existe une séparation très nette entre les deux faisceaux. Un espace triangulaire, souvent réduit à une simple fente obturée par des pelotons graisseux, les sépare. Jamais on ne rencontre de tendon unique c'est-à-dire simplement pubien. Parfois la fente de séparation est insignifiante, et les deux tendons semblent n'en former qu'un seul. Dans tous les cas on arrive à séparer nettement les deux chefs d'insertion, sans avoir recours à des artifices de préparation. On peut donner à cette disposition le nom d'insertion en tendon large. Cruveilhier admet pour tous les cas la disposition double du tendon : « L'in-
« sertion pubienne se fait, écrit-il, par un tendon aplati, divisé en
« deux portions bien distinctes dont l'externe est la plus considé-
« rable. Il n'est pas rare de voir les fibres tendineuses internes
« s'entre-croiser au-devant de la symphyse avec celles du côté
« opposé ; quelques fibres charnues naissent assez souvent des
« côtés de la ligne blanche. » Cloquet est tout aussi absolu : « Le
« muscle droit naît par deux tendons qui s'attachent à la sym-
« physe du pubis et rarement à l'os lui-même; l'un interne infé-
« rieur, grêle, s'entre-croise sur la ligne médiane avec celui du
« côté opposé; l'autre externe, plus large, plus fort, vient de la par-
« tie supérieure de la symphyse. » Henle, Meckel décrivent aussi une double insertion.

La conclusion qui ressort de mes dissections et que je viens d'énoncer plus haut, me paraît donc exacte, étayée surtout qu'elle est, par l'opinion des auteurs précités.

Corps musculaire charnu. — La largeur du muscle est plus grande en haut qu'en bas ; par contre l'épaisseur de la partie inférieure du muscle l'emporte sur celle de sa partie supérieure. La direction des fibres musculaires est généralement verticale à quelques nuances près. C'est ainsi que les fibres les plus externes sont légèrement obliques, et que celles qui naissent du tendon croisé le sont encore plus fortement. Le corps musculaire n'est pas continu d'une extrémité à l'autre du droit. Il est subdivisé en une série de muscles secondaires par un certain nombre d'intersections aponévrotiques ou d'énervations. Ces intersections aponévrotiques sont presque toujours au nombre de trois Cruveilhier, Cloquet, Bichat admettent qu'il y en a de trois à cinq. Leur observation est parfaitement juste, mais elle fait allusion, en ce qui concerne le second chiffre, à des dispositions plutôt rares. La quatrième et la cinquième intersection, lorsqu'elles se rencontrent, sont constamment au-dessus de l'ombilic.

J'insisterai quelque peu sur les intersections des droits, sur leur nombre et sur leur situation habituelle, parce qu'elles jouent un rôle important en médecine opératoire. Au cours de l'opération de la cure radicale, il est fort utile de donner à un fil un point d'appui sérieux, en empruntant ce point d'appui à une intersection aponévrotique. Je me hâte de dire cependant, que la présence d'une intersection aponévrotique au niveau d'une suture n'est pas indispensable, et que l'on peut parfaitement s'en passer tout en obtenant une contention suffisante.

Cloquet fait varier de trois à cinq le nombre des intersections : « Il y en a constamment plus au-dessus qu'au-dessous de l'om-« bilic : s'il y en a trois, l'une est placée au niveau de la cica-

« trice et les deux autres au-dessus; s'il y en a quatre, une se « trouve au-dessous; s'il y en a cinq enfin, deux sont au-dessous et « trois au-dessus. » Cruveilhier a vu le muscle droit interrompu par deux, trois, quatre ou cinq intersections aponévrotiques, extrêmement adhérentes à la gaine, intersections transversales ou obliques, flexueuses, ou bien encore disposées en zigzags. Elles n'occupent que rarement toute l'épaisseur et toute la largeur du muscle (un grand nombre de fibres postérieures du muscle y échappent), et le décomposent en autant de muscles, plus un, qu'il y a d'intersections. On trouve toujours un plus grand nombre d'intersections au-dessus qu'au-dessous de l'ombilic. Presque toujours même les intersections sont au-dessus de l'ombilic. A cette description magistrale de Cruveilhier, il reste peu de choses à ajouter.

Les énervations du droit sont, je viens de le dire, d'ordinaire au nombre de trois. L'intersection inférieure est constamment située au niveau de l'ombilic. L'intersection supérieure est placée à très peu de distance au-dessous du rebord costal, à un centimètre environ de la base de l'appendice xiphoïde. On rencontre l'intersection moyenne à environ quatre bons travers de doigt au-dessous de la précédente. Je ne donne pas cette distance comme absolue. Elle répond simplement à la moyenne des cas. Très souvent, la deuxième énervation se rapproche beaucoup plus de l'ombilic. Lorsqu'il existe une quatrième énervation, on la rencontre toujours au-dessous de l'ombilic, et à trois travers de doigt au-dessous de lui. Je n'ai jamais observé de cinquième énervation. De toutes ces intersections, dont nous pouvons considérer comme constantes les trois sus-ombilicales, la moins sujette aux variations est celle dont le niveau correspond à celui de l'ombilic. Elle se présente sous la forme d'une bandelette aponévrotique rectiligne, presque toujours horizontalement dirigée, et dont la hauteur est de cinq millimètres en moyenne. En règle générale, elle comprend toute la largeur du muscle.

En occupe-t-elle toute l'épaisseur ? Il est bien rare de rencontrer une énervation qui comporte l'épaisseur même du droit. Je n'en ai jamais observé pour mon compte personnel. Constamment, l'énervation est plus marquée à la face antérieure du muscle qu'à la face postérieure. Les autres intersections sont moins définies que celle qui est au niveau de l'ombilic. C'est ainsi que l'énervation supérieure est rarement complète et n'occupe que la partie interne du muscle. Elle est d'ordinaire parallèle au rebord costal et par conséquent oblique de haut en bas et de dedans en dehors. Elle n'intéresse presque jamais la face postérieure du muscle. La moyenne est bien souvent de même direction que la précédente. Parfois on la trouve constituée par deux parties étagées et dont chacune effectue la moitié du trajet total de l'intersection. Il s'agit là d'une véritable disposition en zigzag. Les énervations dont nous venons de nous occuper sont constituées par des éléments fibreux appartenant à la fois aux muscles droits et aussi aux feuillets de leur gaine. C'est surtout avec le feuillet antérieur que les connexions sont très intimes. Elles sont quelquefois tellement profondes, qu'on ne peut séparer les deux éléments et que l'on éprouve les plus sérieuses difficultés à détacher le droit du feuillet antérieur de sa gaine. On a souvent besoin d'avoir recours à une dissection minutieuse. Il ne faut cependant rien exagérer, et quelle que soit l'opinion des auteurs à ce sujet, je crois pouvoir dire qu'il est bien rare que l'on ne puisse décoller le droit sur toute sa longueur à l'aide de l'index introduit entre le corps musculaire et le feuillet antérieur de la gaine. Du côté de la face postérieure du muscle les adhérences sont nulles ou très faibles avec le feuillet postérieur, au niveau des énervations, aussi le décollement du muscle est-il des plus faciles. Tous les auteurs sont d'accord sur les différences qui existent au point de vue des adhérences, entre le muscle et les feuillets antérieur et postérieur de sa gaine. Tous constatent que ces adhérences sont surtout accentuées en avant. Quelques-uns nient même leur exis-

tence en arrière. Tel M. le professeur Tillaux dont l'opinion est tout à fait conforme à la vérité : « Les fibres du droit sont inter-« rompues par des intersections fibreuses qui adhèrent fortement « à la face profonde du feuillet antérieur de la gaine du muscle « et nullement au feuillet postérieur. »

Quelle est la signification des intersections des droits ? On a beaucoup écrit sur ce point et on a surtout invoqué des raisons utilitaires pour expliquer la présence des énervations. Il faut, croyons-nous, s'en tenir aux raisons empruntées à l'anatomie comparée et au développement. Testut, et avec lui la plupart des anatomistes modernes, voient dans les intersections tendineuses du grand droit des homologues des côtes, analogues aux intersections que l'on rencontre au cou sur le sterno hyoïdien et le sterno thyroïdien.

Il faut les considérer comme les représentants, dans le voisinage de la ligne médiane antérieure, des coupures transversales du corps humain, coupures qui sont marquées en arrière par les articulations des vertèbres entre elles, sur les côtés par les côtes, et, en avant par les articulations des différentes pièces du sternum (Testut). La disposition la plus démonstrative à cet égard est celle qu'on trouve dans l'état de simplicité la plus grande des muscles du squelette. Dans cet état, la masse musculaire est divisée de chaque côté en deux moitiés, l'une dorsale, l'autre ventrale. La première s'étend en avant jusqu'à l'occiput, la seconde jusqu'à la ceinture scapulaire ou jusqu'à la mâchoire inférieure. Toutes deux se touchent le long de la ligne latérale ainsi que le long des lignes médiane, dorsale et ventrale. Elles se composent chacune d'un grand nombre de fragments de muscles (myomères ou somites) séparés par du tissu conjonctif (myocommes), présentant une disposition segmentaire. Cette disposition métamérique primitive des muscles pariétaux, est un trait caractéristique de tous les vertébrés, elle est en rapport avec la segmentation du squelette axial et des nerfs rachidiens, chaque

myomère correspond en effet dans la règle à une vertèbre et à une paire de nerfs rachidiens (Wiedersheim).

Il serait facile, en partant de cette disposition typique de suivre les transformations multiples qui conduisent à la constitution du système musculaire des mammifères. Chez eux, il est difficile de retrouver l'influence prépondérante de la vertèbre sur le développement. La myomère toujours très nette à la partie dorsale du corps, cesse de l'être à la partie ventrale. Le souvenir de la métamérisation primitive ne nous est plus fourni que par l'existence des coupures transversales, telles que les espaces intercostaux, les énervations des droits, et les articulations des pièces du sternum.

Périmysium du muscle droit.

Indépendamment de sa gaine proprement dite, et dont je vais m'occuper tout à l'heure, chaque droit possède un feuillet d'enveloppe propre, un périmysium simple et lamelleux (Charpy) qui lui adhère et se meut avec lui dans le fourreau immobile et rigide qui constitue la véritable gaine. Cette gaine mince et lamelleuse pourrait être plutôt dénommée gaine de glissement. Elle joue le rôle d'une vraie séreuse et se compose de deux couches de tissu cellulaire s'étendant chacune sur une des faces du muscle. M. Charpy nous apprend que le « périmysium après avoir « revêtu ces deux faces du muscle, les quitte au niveau des bords « et s'étale en deux ailerons qui vont se fixer à l'angle de la cou- « lisse fibreuse. Chacun a un double feuillet qui se continue avec « une couche celluleuse ténue sur la face interne de la gaine; « entre les deux feuillets, au milieu du tissu cellulaire qui les « sépare, passent les vaisseaux épigastriques, les vaisseaux et « nerfs lombaires. »

« Topographiquement, ils séparent le canal des droits en deux « espaces séreux : l'espace antérieur au prémusculaire, serré,

« étroit, fermé en haut par l'intersection fibreuse sous-ombilicale,
« et l'espace postérieur, rétro-musculaire, plus large, plus dila-
« table, régnant sans interruption des côtes au pubis. »

La description de M. Charpy me semble quelque peu subtile. Elle renferme une part d'inexactitude qui est vraisemblablement due à l'emploi des injections d'eau faites par M. Charpy en avant et en arrière des droits. Il a de la sorte produit par compression, par tassement, de véritables feuillets aponévrotiques artificiels. La vérité me paraît être la suivante : chaque muscle est entouré sur ses faces aussi bien que vers ses bords d'un tissu cellulaire fin, de texture serrée, qui l'unit à la gaine aponévrotique proprement dite. Les nappes cellulaires antérieure et postérieure communiquent au niveau des bords. Elles ne cessent pas d'être continues, et on ne saurait invoquer pour les séparer, l'existence d'ailerons latéraux.

Des aponévroses de l'abdomen qui entrent dans la constitution de la gaine des droits.

Je commencerai ce chapitre par une citation de Cruveilhier. Elle nous aidera grandement pour la compréhension de cette région.

« Les parois abdominales sont en partie musculeuses et en
« partie aponévrotiques. La partie musculeuse occupe les côtés
« de l'abdomen. La partie aponévrotique occupe d'une part la
« région antérieure, d'autre part la région postérieure. Aux mus-
« cles qui constituent trois plans entre-croisés, sont dues l'exten-
« sibilité, l'élasticité, et surtout la contractilité des parois abdo-
« minales. Aux aponévroses sont dues la résistance passive et
« l'inextensibilité.

« L'aponévrose abdominale antérieure constitue en grande
« partie la paroi antérieure de l'abdomen. Elle est formée :
« 1° Sur la ligne médiane, par la ligne blanche, colonne fibreuse

« continuant la colonne osseuse sternale ; 2° de deux moitiés latérales, l'une droite, l'autre gauche. » De la ligne blanche, partent de chaque côté deux lames, dont l'une est antérieure, l'autre postérieure au muscle grand droit. La lame antérieure se divise près du bord externe du muscle en deux feuillets. L'un, superficiel, est l'aponévrose du muscle oblique externe ou grand oblique ; l'autre, profond, est le feuillet antérieur de l'aponévrose du petit oblique. La lame postérieure se divise également au niveau du bord externe du grand droit, en deux feuillets, l'un antérieur, qui est le feuillet postérieur de l'aponévrose du petit oblique, l'autre postérieur qui est l'aponévrose de transverse.

Examinons maintenant les opinions classiques sur la constitution de ces aponévroses et la façon dont elles se comportent :

Aponévrose du grand oblique ou oblique externe. — Le grand oblique prend ses insertions osseuses sur le bord inférieur et la face externe des sept ou huit dernières côtes. Il naît de ces points de la cage thoracique autant de digitations charnues qui s'épanouissent bientôt en un immense éventail qui se porte à la fois en bas, en avant et en dedans, Les faisceaux inférieurs vont se fixer sur la lèvre externe de la crête iliaque. Tous les autres se jettent sur le bord externe d'une large lame fibreuse qui porte le nom d'aponévrose du grand oblique, et qui n'est autre chose que l'expansion tendineuse des fibres charnues du muscle. Elle continue leur direction et va s'attacher à l'arcade fémorale, du pubis et à la ligne blanche. C'est cette dernière insertion qui nous intéresse. L'aponévrose qui nous occupe est quadrilatère et largement étalée. Elle est située immédiatement sous la peau, dont la sépare le fascia superficialis, et elle recouvre par sa face interne la partie antérieure du corps charnu de l'oblique interne ou du petit oblique ainsi que son aponévrose. La direction des fibres de l'aponévrose est la même que celle des fibres du corps musculaire, et Cruveilhier fait remarquer que la direction des fibres charnues

est précisément la même que celle des fibres des muscles intercostaux externes. Les faisceaux aponévrotiques laissent entre eux des espaces linéaires ou triangulaires qui permettent de voir à découvert les fibres du petit oblique. Ces faisceaux sont coupés à angle droit et comme bridés par d'autres fibres aponévrotiques, surtout abondantes au voisinage de l'arcade fémorale. La ligne de rencontre des fibres charnues du grand oblique et de ses fibres aponévrotiques est représentée par une ligne concave en dedans, qui irait de la pointe du cartilage de la 8e côte à l'épine iliaque antérieure et supérieure. C'est à partir de cette ligne que commence vraiment l'aponévrose. Elle naît de la réunion, en un angle dièdre très aigu, de deux lames, l'une superficielle, très mince, qui recouvre la face externe du muscle grand oblique et constitue son aponévrose propre, l'autre profonde, sur laquelle s'implantent les fibres charnues.

Le bord supérieur de l'aponévrose, important pour nous, donne insertion à un faisceau du grand pectoral qui devient de la sorte, le tenseur supérieur de notre feuillet aponévrotique. Ce feuillet se continue d'ailleurs, en s'amincissant sur le grand pectoral et se confond avec son aponévrose. Il est mieux de dire que les deux font partie d'une aponévrose générale d'enveloppe de la couche musculaire superficielle du thorax et de l'abdomen.

Le bord inférieur forme l'arcade fémorale par sa partie externe. Il présente à sa partie interne les piliers qui circonscrivent l'orifice cutané du canal inguinal.

Le bord interne se confond avec la ligne blanche qu'il contribue à former. Nous verrons un peu plus tard comment l'aponévrose se comporte vis-à-vis de la gaine des droits. Je me contenterai de dire pour l'instant, qu'elle n'est le siège d'aucun dédoublement au niveau du bord externe du muscle, et qu'elle passe tout entière en avant de ce muscle.

Aponévrose du petit oblique ou oblique interne. — Le petit

oblique ou oblique interne, s'insère sur le tiers externe de l'arcade crurale; sur les trois quarts antérieurs de l'interstice de la crête iliaque et enfin à l'aponévrose abdominale postérieure qui la relie aux deux ou trois dernières apophyses épineuses. De cette ligne d'insertion, on le voit se porter par une série de faisceaux divergents sur les cartilages des quatre dernières côtes, et sur une aponévrose qui le relie à la ligne blanche. Cette aponévrose, dite aponévrose du petit oblique, commence presque immédiatement en dehors du bord externe des droits, après avoir reçu les insertions musculaires du petit oblique. Les fibres charnues qui lui viennent du muscle ont une direction obliquement ascendante en haut et en dedans, et on peut constater que les faisceaux postérieurs presque verticaux, viennent en se terminant sur les cartilages des quatre dernières côtes continuer dans l'intervalle de ces cartilages, la direction des muscles intercostaux internes. Cette direction caractéristique des fibres charnues du petit oblique se retrouve dans son aponévrose dont les fibres sont orientées dans le même sens. Arrivé au bord externe du droit, le feuillet aponévrotique se termine suivant un bord vertical et se divise aussitôt *dans ses trois quarts supérieurs*, disent les classiques, en un feuillet antérieur et un feuillet postérieur, dont l'un passe en avant, l'autre en arrière du muscle. Le quart inférieur non divisé passerait tout entier au-devant du muscle.

Aponévrose du transverse. — Le muscle transverse, situé au-dessous des deux muscles précédents, s'insère d'une part, sur la face interne des six dernières côtes, et d'autre part sur les trois quarts antérieurs de la crête iliaque et sur le tiers externe de l'arcade crurale. L'aponévrose abdominale postérieure le fixe par ailleurs sur la colonne lombaire. De cette insertion multiple, les fibres charnues se dirigent en affectant une direction horizontale vers le bord externe convexe d'une large aponévrose qui constitue le feuillet profond de l'aponévrose abdominale

antérieure. Très étroite en haut, cette aponévrose va s'élargissant jusqu'au voisinage de la crête iliaque, pour se rétrécir ensuite progressivement jusqu'à sa partie inférieure. Arrivée au bord externe du droit, elle se divise aussitôt en deux portions, l'une inférieure qui occupe seulement le quart inférieur de l'aponévrose et passe, disent tous les auteurs, au devant du droit ; l'autre supérieure qui passerait derrière le droit et qui représenterait les trois quarts supérieurs de cette même aponévrose.

L'aponévrose du transverse ainsi comprise, unie en avant à celle du petit oblique, répond en arrière au péritoine. Elle cesserait toutefois d'avoir ce rapport avec la séreuse dans le quart inférieur de son trajet, puisque les classiques la font passer en avant du muscle.

Il est intéressant de signaler en ce moment l'opinion de Cruveilhier, qui fait remarquer que les fibres aponévrotiques du transverse ne cessent pas brusquement derrière la partie inférieure du muscle droit : l'aponévrose s'amincit simplement, ajoute-t-il, et ses faisceaux fibreux s'isolent les uns des autres.

Aponévroses d'enveloppe des muscles et fascia transversalis. — Les muscles grand oblique, petit oblique et transverse sont revêtus sur l'une et l'autre de leurs faces d'une lame celluleuse, généralement trop mince pour mériter le nom d'aponévrose. On trouve ainsi au-dessous de la peau et du fascia superficialis, en allant de dehors en dedans :

a) Une première lame celluleuse étalée à la face externe du grand oblique, tant sur sa portion tendineuse que sur sa portion charnue;

b) Une deuxième lame cellulo-graisseuse située entre le grand oblique et le petit oblique ;

c) Une troisième lame cellulo-graisseuse située entre ce dernier muscle et le transverse ;

d) Une quatrième lame cellulo-graisseuse tapissant la face postérieure du transverse.

Cette dernière lame n'est autre chose que le fascia transversalis.

Testut la définit : « La nappe conjonctive qui revêt la surface « interne ou péritonéale du muscle transverse. »

Signalée pour la première fois par Astley Cooper, bien décrite par Cloquet, cette lame fort mince, et simplement celluleuse au-dessus de l'ombilic s'épaissit au-dessous de lui et présente au voisinage du pubis et de l'arcade crurale tous les caractères des aponévroses.

Les descriptions classiques la font naître inférieurement du bord réfléchi de l'arcade crurale, en dedans, et en dehors de la face supérieure de l'aponévrose iliaque. D'après Cruveilhier, elle naît souvent à la fois au détroit supérieur du bassin et de l'arcade. De là elle se porte de bas en haut, devient de plus en plus ténue, à mesure qu'elle s'élève vers l'ombilic, et arrivée à ce niveau, *ne mérite plus d'être distinguée de l'aponévrose sous-péritonéale.*

Le bord interne du fascia transversalis se continuerait avec le bord externe du droit. Quant à son bord interne *il se continue en s'amincissant avec l'aponévrose sous-péritonéale.* Je souligne à dessein ces constatations faites par les classiques. Entre le bord externe du droit et l'orifice abdominal du trajet inguinal, le fascia transversalis fortifie la paroi abdominale. Il s'engage en doigt de gant dans l'anneau inguinal interne, au-devant du testicule et du cordon auquel il forme une enveloppe, doublant la vaginale, feuillet séreux dépendant du péritoine. Le fascia transversalis est surtout épais dans les points où le péritoine et l'aponévrose qui le doublent ont le plus de pression à supporter de la part des viscères abdominaux, (points de déclivité extrême, orifices herniaires). Dans sa partie moyenne il s'accole au bord postérieur de l'arcade fémorale et forme au niveau de l'anneau

crural, après qu'il a, dans son trajet descendant, renforcé le ligament de Gimbernat. W. Lawrence qui a donné une bonne description du fascia transversalis après avoir pris connaissance des travaux de Hesselbach de Würzbourg, et de Cooper, considère le fascia transversalis comme « du tissu cellulaire sous-péritonéal « condensé, formant une expansion très mince et délicate. Cepen- « dant, ajoute-t-il, cette partie a souvent une structure tendi- « neuse très distincte à son attache à l'arcade. Si on la suit de « cet endroit vers la partie supérieure, on trouvera qu'elle est « divisée immédiatement en deux portions, une interne et une « externe qui laissent entre elles un intervalle considérable préci- « sément au milieu de l'arcade crurale. La première de ces por- « tions *est unie par son bord interne avec le bord externe* du droit « de l'abdomen, et au bord inférieur du tendon de l'oblique « interne et du transverse; toutes deux se perdent graduellement « en haut entre le péritoine et le transverse. La surface postérieure de cette aponévrose est tapissée par le péritoine. »

Lawrence, pas plus que Cooper, pas plus que Cloquet, ne fait passer le fascia transversalis en arrière des droits. Il fait arrêter son bord interne au bord externe du droit. Cette constatation est de la plus haute importance.

Entre le péritoine et le fascia transversalis, s'étend une nappe de tissu cellulaire. Cette nappe est particulièrement épaisse dans la région ilio-pubienne et semble se diviser en deux couches : une couche interne en rapport avec le péritoine, et qui reste celluleuse; une couche externe répondant au fascia transversalis véritablement membraneuse. Elle résulte de la condensation de la couche externe du tissu cellulaire sous-péritonéal et porte le nom de fascia propria.

La gaine des droits.

D'après tous les auteurs classiques, la disposition des aponévroses qui constituent la gaine, diffère suivant qu'on étudie cette

gaine au-dessus et au-dessous de l'ombilic. Nous allons donner de la région la description généralement admise. Tout le monde est à peu près d'accord en ce qui concerne la partie supérieure de la gaine. Les divergences commencent au-dessous de l'ombilic, et innombrables sont les auteurs qui depuis Retzius ont donné leur façon de comprendre la région.

« Au-dessus de l'ombilic, les aponévroses de l'abdomen, dit le « professeur Tillaux, s'entre-croisent d'un côté à l'autre sur la « ligne médiane, et forment une lame fibreuse qui constitue la « ligne blanche; supposons-les partant de ce point :

« Au niveau du bord interne de chaque muscle droit, cette « lame se divise en deux feuillets, l'un antérieur, l'autre posté- « rieur; le premier passe en avant et le second en arrière du « muscle. C'est ainsi qu'ils lui forment une gaine complète, très « résistante, appelée gaine du grand droit de l'abdomen. Le « feuillet antérieur adhère solidement au muscle au niveau de ses « intersections fibreuses ; le postérieur ne lui adhère nulle- « ment.

« L'antérieur après avoir recouvert les deux tiers du muscle se « dédouble en deux feuillets : l'un superficiel, arrivé à trois ou « quatre centimètres du bord externe du muscle droit, donne « insertion aux fibres charnues du muscle grand oblique et cons- « titue l'aponévrose de ce muscle ; l'autre, profond, se porte en « arrière du précédent et va presque aussitôt s'unir avec un autre « feuillet dont nous allons voir l'origine.

« Le feuillet postérieur de la gaine du grand droit, recouvre « toute la face postérieure du muscle; arrivé à son bord externe, « il se comporte comme l'antérieur, se dédouble et donne nais- « sance à deux feuillets: l'un superficiel, très court, s'unit presque « aussitôt au feuillet profond du dédoublement antérieur, et ces « deux feuillets réunis constituent une forte aponévrose qui après « un trajet de quelques millimètres seulement donne insertion « aux fibres du muscle petit oblique, c'est l'aponévrose de ce

« muscle ; l'autre, profond, continue à se porter en dehors, et à « deux centimètres environ du bord externe du muscle, donne « attache aux fibres du transverse dont il forme l'aponévrose. »

Ainsi donc, rien de plus simple que cette disposition. Le feuillet antérieur de la gaine est composé en haut de la totalité de l'aponévrose du grand oblique, qui n'est le siège d'aucun dédoublement, et qui passe en avant du droit pour se rendre à la ligne blanche. Cette aponévrose forme la couche la plus superficielle du feuillet antérieur de la gaine. Ses fibres sont obliquement dirigées de haut en bas et de dehors en dedans, ce qui permet de les distinguer. Immédiatement en avant de ce feuillet, on trouve le fascia superficialis et la peau de la région.

Comme deuxième assise de ce même feuillet antérieur de la gaine, nous trouvons la lame antérieure provenant du dédoublement de l'aponévrose du petit oblique. Cette lame vient se coller à la partie profonde de l'aponévrose du grand oblique et ne s'en distingue que par la direction de ses fibres qui vont de bas en haut et de dehors en dedans.

Pour le feuillet postérieur, la lame postérieure du dédoublement passera en arrière du muscle et recouvrira sa face postérieure. Par-dessus vient s'appliquer l'aponévrose du transverse qui constitue de la sorte le feuillet le plus interne de la gaine. Ici encore la direction des fibres aponévrotiques différente pour chaque feuillet, permettra de déterminer ce qui appartient à chacun. On voit qu'il s'agit bien pour les trois quarts supérieurs du muscle, d'une véritable gaine, au sens strict et étymologique du mot (Charpy). Velpeau lui donnait avec raison le nom de « canal des droits. » La disposition qu'elle nous offre est véritablement exceptionnelle puisqu'il n'est pas question ici d'une enveloppe de contention provenant de l'aponévrose générale d'enveloppe du muscle, mais bien d'un dédoublement des aponévroses d'insertion des muscles de l'abdomen, dédoublement dans lequel s'est insinué le muscle grand droit.

Au-dessous de l'ombilic, l'aspect de la gaine est tout autre et voici l'explication classique de ce changement. « A partir de l'om-« bilic, écrit le professeur Tillaux, le feuillet postérieur de la « gaine du grand droit s'amincit et se résout bientôt en une cou-« che de tissu cellulaire. Ce muscle n'est cependant pas pour cela « privé de gaine, mais celle-ci est formée en arrière par une apo-« névrose indépendante qui s'épaissit de haut en bas. » Entrons dans quelques détails.

L'aponévrose du grand oblique passe en avant du muscle droit sur toute la hauteur de ce muscle. On la retrouve donc formant dans son quart inférieur la couche la plus superficielle du feuillet antérieur de la gaine. Le quart inférieur de l'aponévrose du petit oblique cesserait de se diviser comme dans ses trois quarts supérieurs en un feuillet antérieur et un feuillet supérieur. La totalité de l'aponévrose passerait en avant du droit, se plaçant ainsi à la face profonde de l'aponévrose de l'oblique externe. Au lieu de lui adhérer comme dans les trois quarts supérieurs, elle ne présenterait aucune connexion avec elle et en resterait séparable. Ce point de détail est exact. L'aponévrose du transverse que nous avons vu passer en arrière du droit dans ses trois quarts supérieurs, présenterait une disposition différente dans son quart inférieur. Elle passerait en totalité en avant du muscle et constituerait la couche profonde du feuillet antérieur de la gaine. Il résulte de cette description classique que le feuillet antérieur de la gaine des droits existerait sur toute la longueur de ces muscles et qu'il serait renforcé dans un quart inférieur. Le feuillet postérieur n'existerait que pour les trois quarts supérieurs de la hauteur des muscles et cesserait pour le quart inférieur. La face postérieure du corps musculaire devrait donc, théoriquement, être dans son quart inférieur en contact avec le péritoine. Les choses ne se passent pas ainsi mais avant de dire l'opinion que je me suis faite à cet égard, je crois bon d'exposer les idées qui ont actuellement cours sur ce point très discuté d'anatomie topogra-

phique. C'est nous lancer dans la question toujours brûlante de la cavité de Retzius.

Opinions sur le feuillet postérieur de la gaine des droits.

L'unanimité des auteurs à refuser à la gaine des droits un feuillet postérieur persistant, dans son quart inférieur, n'est-elle pas plus apparente que réelle? C'est là un fait dont je suis absolument convaincu et qui me paraît ressortir du simple examen des doctrines.

« Le muscle n'est pas privé de gaine, dit le professeur Tillaux, « mais celle-ci est formée en arrière par une aponévrose indé- « pendante qui s'épaissit de haut en bas, le fascia transversalis. » Pour Cruveilhier, les fibres aponévrotiques du transverse ne cessent pas brusquement derrière la partie inférieure du muscle droit. Seulement l'aponévrose s'amincit et ses faisceaux fibreux s'isolent les uns des autres. Le point où l'aponévrose du transverse cesse de passer en arrière du muscle pour se porter en avant, a reçu le nom d'arcade de Douglas. Cette arcade consiste en un repli semi-lunaire formé par le bord inférieur courbe et concave en bas, de la portion de l'aponévrose du transverse qui passe en arrière du droit. Il semblerait que l'existence bien constatée de cette arcade dût lever tous les doutes sur l'absence du feuillet postérieur de la gaine des droits dans le quart inférieur du muscle. Mais rien n'est moins certain que la réalité de cette formation. M. Paulet écrit textuellement : « L'arcade fibreuse, dite arcade de « Douglas, n'est qu'un produit artificiel de la dissection ». L'opinion de M. Pierre Delbet est presque aussi catégorique : « Les « arcades de Douglas n'ont pas l'importance qu'on leur a attri- « buée. Elles ne sont constantes, ni dans leur siège, ni dans leur « forme, ni dans leur existence. Leur siège n'est pas fixe : géné- « lement on les rencontre à quatre ou cinq centimètres au-dessus « de l'ombilic, mais elles peuvent être plus haut (cinq centimètres

« de l'ombilic) et notablement plus bas (huit ou neuf centi-
« mètres). » M. Testut place les arcades de Douglas à la réunion du cinquième inférieur du muscle avec ses quatre cinquièmes supérieurs. M. Charpy dans son étude de la gaine des droits s'étend longuement sur ce point particulier et je crois devoir reproduire sa description. Après avoir décrit les changements dans la marche des feuillets aponévrotiques qui constituent la gaine. M. Charpy nous dit : « Le niveau de ce changement dans le
« feuillet postérieur est ordinairement à cinq centimètres au-
« dessous de l'ombilic, mais on le trouve aussi plus bas ou plus
« haut. Il est marqué par une arcade fibreuse appelée pli, ligne courbe, ligne semi-circulaire de Douglas, sorte de cintre à con-
« cavité inférieure, tendu transversalement de la ligne blanche au
« bord externe de la gaine... En haut l'arcade se continue avec
« l'aponévrose opaque dont elle n'est que le bord inférieur tran-
« chant ; en bas il se détache de sa concavité une toile mince,
« translucide, qui descend jusqu'à la symphyse et représente le
« feuillet postérieur de la gaine ; c'est cette continuité de l'ar-
« cade avec un fascia qui a fait dire à Paulet : « l'arcade de
« Douglas n'est qu'un produit artificiel de la dissection. »

A cette description si nette, qui semble laisser hors de doute l'existence de l'arcade de Douglas, en tant qu'interruption brusque du feuillet postérieur de la gaine, M. Charpy en ajoute une autre dans le même travail qui est autrement suggestive :

« La partie de la gaine qui est inférieure à la ligne de Douglas
« se subdivise en deux zones différentes : Une première, haute
« de quatre centimètres environ et demi-fibreuse ; une inférieure,
« un peu plus longue, uniquement celluleuse. La zone intermé-
« diaire, ou demi-fibreuse, est traversée par des fibres arciformes
« plus ou moins épaisses, suivant les sujets, et par des fibres
« obliques qui descendent de la ligne blanche ; ces fibres arci-
« formes, je m'en suis assuré, sont des fibres tendineuses. Le ten-
« don du transverse qui, d'abord, passait tout entier en arrière,

« se dédouble au niveau de la vraie arcade de Douglas ; son « plan superficiel passe en avant avec le tendon du petit oblique; « son plan profond passe en arrière fusionné au fascia transver- « salis. Plus bas, le tendon cesse tout à fait de passer en arrière; « ce niveau est marqué par la fin de la zone intermédiaire et « une fausse arcade de Douglas qui en impose souvent pour la « vraie. (C'est ainsi que Bouilly place la ligne semi-circulaire à « huit ou neuf centimètres de l'ombilic.) Au-dessus de la fausse « arcade, est la zone celluleuse supra-pubienne; le tendon du « transverse qui se reporte de plus en plus en avant, insère son « plan profond sur le bord externe du muscle droit et finit par « passer tout entier devant, cédant la place au fascia transversalis « qui vient se fixer à son tour au tendon de ce muscle. Le pas- « sage des aponévroses se fait donc par étages et non brusque- « ment et d'une seule fois comme on dit ».

Voilà qui nous change des idées précédemment émises. La description de Charpy est, à mon avis, la négation même de l'arcade de Douglas. Tout au plus pourrait-on admettre après cette lecture, une *zone de Douglas*, plus ou moins étendue. Elle renferme en outre cette constatation *que les fibres aponévrotiques du transverse continuent de passer en arrière des droits*, au-dessous de ce qu'on est convenu d'appeler l'arcade de Douglas. La gaine se continue donc plus bas que ne l'admettent les classiques.

M. Charpy lui-même semble malgré ses affirmations précédentes, en faire l'aveu lorsqu'il écrit : « Il semble, à mesure que « le droit devient de plus en plus tendineux, que sa gaine posté- « rieure rendue inutile, est de plus en plus mince et fragile. En « outre tandis que le tendon va se fixer sur la lèvre antérieure « du rebord pubien et se prolonger par devant la symphyse, la « lame celluleuse de la gaine se porte en arrière et va s'attacher « à la lèvre postérieure. »

Un pas de plus et M. Charpy serait presque en communauté d'idées avec M. Pierre Delbet pour lequel : « ... que les arcades de

« Douglas existent ou n'existent pas, la gaine des droits est tou-
« jours complète. Elle descend jusqu'au pubis et s'y insère soli-
« dement. »

Le même auteur écrivait un peu plus haut : « J'ai toujours vu
« la gaine des muscles droits se continuer jusqu'à la symphyse
« pubienne. »

Combien nous sommes loin avec cet auteur, de l'opinion classique.

Il semblerait maintenant que je puisse conclure et donner l'opinion personnelle que déjà je fais entrevoir. J'estime cependant que ma conclusion serait prématurée si je ne la faisais précéder de l'histoire de la cavité de Retzius. Cette cavité s'étend entre la vessie et le feuillet postérieur de la gaine des droits.

Cavité de Retzius.

Retzius, en 1858, découvrait une cavité prépéritonéale où se mouvait la vessie distendue et il limitait cette cavité de la façon suivante : La gaine postérieure du droit s'arrêterait incomplètement aux arcades de Douglas et ne serait plus représentée au-dessous que par un prolongement aminci doublé d'un fascia endogastrica qui descendrait jusqu'au pubis. Au niveau du bord externe des droits le fascia endogastrica se réfléchirait sur les côtés de la vessie et derrière elle, enveloppant ainsi le réservoir urinaire.

Il y aurait donc, comme le fait remarquer M. Pierre Delbet, pour Retzius, deux feuillets : l'un placé derrière les muscles droits, l'autre sous le péritoine. Tous deux commencent en haut, aux arcades de Douglas. Sur les côtés, ils adhèrent au bord externe des droits et délimitent de la sorte une loge où la vessie évolue. Le second feuillet rétro-vésical de Retzius n'existe pas. Il l'appelait fascia transversa, et il ne faut pas le confondre avec le fascia transversalis de Cooper. Gérardin, en 1879, décrit pour la première fois le feuillet prévésical admis de nos jours par tous

les auteurs. Derrière le grand droit, il constate la présence d'un feuillet aponévrotique qu'il identifie avec le fascia transversalis de Hesselbach et de Cooper. En arrière de la vessie, Gérardin fait passer une lame fibro celluleuse. En bas il place le fascia pelvia et limite sa cavité sur les côtés au bord externe des droits. M. Bouilly (Th. Ag. 1880) reconnaît l'existence en arrière des droits d'une mince couche celluleuse qui ne serait que la partie médiane affaiblie du fascia transversalis. Il décrit en outre un dédoublement du fascia propria de Velpeau en un feuillet antérieur qui passe en avant de la vessie et sur ses côtés ; et un feuillet postérieur qui se porte en arrière de la vessie avec le péritoine. Ces feuillets remontent avec l'ouraque jusqu'à l'ombilic. Entre eux, la vessie exécute ses mouvements. Pauzat en 1880 et Leusser, cinq ans après lui, reprennent la question et arrivent à des résultats à peu près identiques. Tous deux admettent un feuillet représentant le feuillet postérieur de la gaine des droits, et allant se fixer au pubis, sur son bord postérieur. Ce premier feuillet détermine la formation, en avant de lui et en arrière des droits, d'une cavité rétro-musculaire, l'espace sus-pubien de Pauzat, la caverne supra-pubienne de Leusser. Un deuxième feuillet aponévrotique identique pour ces auteurs au fascia propria de Velpeau, existe entre le péritoine et contient dans son épaisseur l'ouraque, les artères ombilicales oblitérées, et l'artère épigastrique. Il enveloppe les faces antérieure et latérale de la vessie, mais ne descend pas en arrière d'elle.

De cette description, il résulte l'existence :

1° d'un espace sus-pubien rétro-musculaire ;

2° d'un espace prévésical limité :

a) En avant par le pubis et le fascia transversalis remplaçant la gaine ;

b) En arrière par le fascia propria de Velpeau ;

c) En dehors et en haut par l'accollement du fascia transversalis avec l'aponévrose des muscles abdominaux ;

d) En bas par la prostate et le col de la vessie.

Entre les résultats de Pauzat et ceux de Leusser, la différence est minime. Pauzat fait remonter moins haut l'espace prévésical. D'après lui, le fascia transversal de Cooper et le fascia propria de Velpeau, qui se détachent des arcades de Douglas, sont accolés au-dessous de ces arcades sur une hauteur de deux ou trois centimètres. Ce n'est qu'à partir de là qu'ils se séparent.

M. Charpy, dans son étude sur la gaine des droits parue en 1888, a de nouveau étudié la question sans y apporter de grands changements. M. Charpy place en arrière des droits le fascia transversalis, divisé en deux zones : une supérieure fibreuse, de quatre à cinq centimètres de hauteur ; une inférieure uniquement celluleuse. En arrière se rencontre le feuillet prévésical, rideau triangulaire appliqué contre la gaine des droits, mince en haut, plus épais et plus résistant contre la vessie. Son insertion supérieure se fait à l'ombilic. Son insertion inférieure se fait par fusion du feuillet prévésical avec l'aponévrose pelvienne. Ce même feuillet finit en s'accolant au péritoine, puis suivant la courbe des artères ombilicales descend jusqu'à l'hypogastrique et l'obturatrice, se replie en avant et vient se souder à l'aponévrose de l'obturateur interne. L'espace prévésical de Charpy situé entre ce feuillet et la gaine, serait constamment divisé en deux espaces latéraux par une cloison médiane. En arrière du feuillet prévésical, entre lui et le péritoine, se trouve l'espace sous-péritonéal qui est occupé par la vessie entourée d'une atmosphère celluleuse.

M. Pierre Delbet, en 1891, a décrit un feuillet triangulaire à sommet supérieur allant de l'ombilic à la vessie. Il lui donne le nom d'aponévrose ombilico-vésilicale. Ce feuillet descendu de l'ombilic, passe en avant de l'ouraque et des artères ombilicales, pour arriver au sommet de la vessie, descendre sur sa face antérieure et s'insérer sur les ligaments pubio-vésicaux.

M. Pierre Delbet dit qu'il existe parfois une cloison horizontale allant de la gaine des droits à la paroi antérieure de la vessie, et

cela au niveau du bord supérieur de la symphyse. Elle diviserait en deux compartiments superposés la cavité prévésicale.

Pour terminer cet historique abrégé, il me reste à parler de l'important mémoire que M. Paul Delbet a consacré à l'anatomie topographique de la vessie. Cet auteur fait s'arrêter le feuillet postérieur de la gaine des droits à l'arcade de Douglas. Il attribue à cette formation une existence et une signification réelles. En ce qui concerne la nature du feuillet qui forme la gaine en arrière dans le quart inférieur du muscle, M. Paul Delbet ne nous fait pas assister aux mêmes hésitations que ses prédécesseurs. Il établit d'abord que cette paroi postérieure n'est pas un prolongement de l'aponévrose du transverse. Il rejette également les descriptions jusqu'ici classiques, qui font du feuillet postéro-inférieur de la gaine une dépendance du fascia transversalis. M. Paul Delbet, d'accord avec Cloquet et les auteurs qui ont le plus étudié le fascia transversalis, arrête cette aponévrose au bord extérieur du tendon des droits, de chaque côté, et ne la fait pas passer en arrière de ces muscles. Ce qui, d'après lui, passe en arrière des droits de chaque côté et constitue la partie inféro-postérieure de leur gaine, c'est le fascia transversalis celluleux de Richet, le fascia sous-péritonéal de Velpeau. Ce fascia transversalis celluleux, M. Paul Delbet le comprend de la façon suivante : « Entre le péritoine et « la paroi s'étend une couche cellulo-graisseuse d'importance « variable; par suite des glissements répétés du péritoine sur la « paroi, le tissu s'épaissit en avant et en arrière, le feuillet pos- « térieur renforce l'aponévrose que nous décrirons tout à l'heure « sous le nom d'ombilico-vésicale; le feuillet antérieur double la « paroi et forme le fascia transversalis celluleux, le feuillet pos- « térieur de la gaine des droits. » Ayant ainsi assigné en arrière des droits une place au fascia transversalis celluleux, M. Paul Delbet poursuit sa description en allant d'avant en arrière : il nous montre, à la face profonde du fascia transversalis celluleux, l'espace prévésical rempli d'un tissu cellulo-adipeux plus ou

moins abondant. Cet espace prévésical est limité en arrière par une lame aponévrotique descendant de l'ombilic vers le plancher pelvien et passant en avant de l'ouraque, des artères ombilicales et de la vessie. C'est l'aponévrose ombilico-vésicale de Farabeuf, de M. Pierre Delbet.

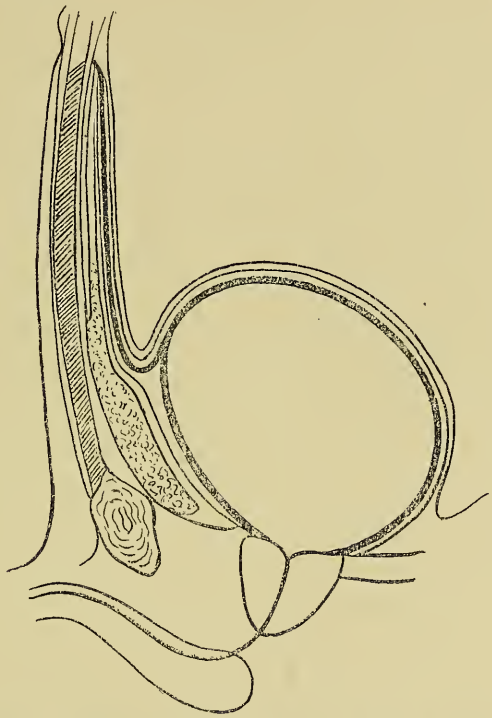

Fig. 1. — Schema destiné à montrer la disposition décrite par M Paul Delbet.

M. Paul Delbet voit dans l'aponévrose ombilico-vésicale une réflexion de l'aponévrose du releveur de l'anus sur la vessie. Contrairement à l'opinion de la majorité des auteurs qui veulent que la réflexion de l'aponévrose du releveur se fasse seulement en avant de la vessie pour constituer le feuillet prévésical ou vésico-allantoïdien, M. Paul Delbet admet que la réflexion se fait sur tout le pourtour du réservoir urinaire : en avant, latéralement et

en arrière. Latéralement et en arrière, l'aponévrose se dédoublerait en deux feuil ets, l'un superficiel qui irait s'insérer sur le péritoine au niveau de sa ligne de réflexion, l'autre profond qui se continuerait sur la vessie et s'insinuerait entre sa paroi et le péritoine.

M. Paul Delbet admet donc en fin de compte : un dédoublement de l'aponévrose allantoïdienne en deux feuillets, un feuillet antérieur prévésical, un feuillet postérieur retro-vésical qui forme autour de la vessie une gaine complète. Il revient donc aux idées de Retzius, Bouilly et Gérardin.

Le remarquable mémoire de M. Paul Delbet mériterait d'être analysé beaucoup plus complètement. Je préfère toutefois m'y reporter au fur et à mesure des besoins, me contentant pour l'instant d'en avoir dégagé les lignes essentielles.

Opinion de l'auteur sur le feuillet postérieur de la gaine des droits et la cavité de Retzius.

Bien pénétré de la lecture des travaux parus jusqu'à ce jour, 'ai tenu à vérifier moi-même les descriptions des auteurs qui se sont occupés de la gaine des droits et de la cavité de Retzius.

Les différences constatées tiennent à des confusions manifestes dans la compréhension des aponévroses qui entrent dans l'architecture de la paroi abdominale. Les choses ont été compliquées comme à plaisir, et la réalité est beaucoup plus simple. Voici, me semble-t-il, comment peut être comprise cette région : — *Gaine des droits.* — *La gaine des droits reste identiquement la même dans toute son étendue.* — Aussi bien dans les trois quarts supérieurs que dans son quart inférieur, le feuillet postérieur du canal des droits est constitué en allant d'avant en arrière :

A.) Par le feuillet postérieur du dédoublement de l'aponévrose du petit oblique ou oblique interne.

B.) Par la totalité de l'aponévrose du transverse.

Ni l'un ni l'autre de ces feuillets ne cesse brusquement de passer en arrière du droit pour aller tapisser sa face antérieure.

Pourquoi d'ailleurs ce changement bizarre dans le trajet des feuillets aponévrotiques existerait-il? Rien ne commande ce changement, et s'il était réel, il resterait inexplicable. La reproduction de la description classique inspire au professeur Richet, la réflexion suivante : « On ne s'explique point cette disposition « bizarre, et quoique les conséquences nous en échappent, il n'en « faut pas moins la signaler, toute vérité étant bonne à con- « naître ; peut-être un jour, trouvera-t-on sa raison d'être ou ses « applications pratiques. »

D'où vient donc l'opinion qui a fait croire à la cessation de la continuité de la gaîne en arrière et en bas du droit? Les anatomistes ont cru à l'interruption du feuillet parce qu'ils s'en sont laissé imposer par un changement brusque dans sa texture, dans sa consistance. Ils n'ont pas pu croire à l'identité de la forte lame aponévrotique existant au-dessus de l'arcade de Douglas avec la mince lame celluleuse qui lui fait immédiatement suite. Et cependant le changement s'explique :

La grande loi générale de la fonction qui intervient pour développer l'organe joue ici un rôle capital. Si on étudie de près l'épaisseur du feuillet postérieur de la gaine on voit que cette épaisseur atteint son maximum tout autour de l'ombilic, de même que c'est en cette région que le muscle droit lui-même est le plus épais, et le mieux renforcé par ses énervations juxta-ombilicales. Ce maximum de développement est en rapport avec la pression maximum que subit la sangle abdominale de la part des viscères qui lui impriment une poussée constante. La résistance nécessaire à la paroi lui est fournie par un accroissement de solidité de ses parties constituantes, muscles et aponévroses.

Au-dessous de l'ombilic l'interposition de la vessie éloigne l'intestin de la paroi abdominale antérieure. Il existe là, du fait du réservoir urinaire une sorte de coupole à convexité supérieure, sur laquelle glissent les anses intestinales. Le pourtour de la coupole est limité par la réflexion du péritoine sur les organes

voisins, et il se forme un sillon péritonéal qui traduit cette réflexion autour de la vessie. Les parties les plus déclives du sillon péri-vésical sont en arrière et sur les côtés. C'est là que les anses intestinales s'accumulent dans la station debout (cul-de-sac recto-vésical). En avant, le cul-de-sac péritonéo-vésical n'existe pas si ce n'est dans le cas de déplétion ; au contraire, il se forme à la place de la coupole vésicale, une sorte de dépression en cupule, qui résulte de l'effondrement du globe vésical.

Ainsi donc à l'état normal, il n'existe pas en avant de la vessie, de cul-de-sac bien marqué où les anses intestinales puissent séjourner et s'insinuer à la longue entre la face antérieure du réservoir et de la partie abdominale.

On constate au contraire la formation d'une sorte de plan incliné triangulaire, à sommet supérieur tourné vers l'ombilic, obliquement tendu de haut en bas et d'avant en arrière. Cette formation établit une véritable descente en pente douce allant de l'ombilic vers la partie centrale de l'excavation pelvienne. Il existe un plan incliné constitué par le péritoine, soulevé par l'ouraque et les artères ombilicales. La séreuse éloignée de la paroi par ces organes, l'abandonne bientôt complètement et va finalement recouvrir le sommet de la face postérieure de la vessie.

C'est ce plan incliné formé par le péritoine ombilico-vesical qui supportera les viscères de la cavité et empêchera leur poids de se transmettre directement à la partie inférieure de la face interne de la paroi abdominale. Il évitera de plus à cette région de la paroi le frottement continuel des anses intestinales sur sa surface interne et la patine qui en résulte. Le territoire péritonéal ainsi surchargé acquerra par contre une épaisseur assez considérable. Cette observation est tellement exacte qu'on observera toujours au cours des laparotomies que l'épaisseur de la séreuse est plus grande au-dessus de la vessie que partout ailleurs.

Quoi qu'il en soit, il est un fait bien certain, c'est que la partie inférieure de la gaine des droits, ainsi mise à l'abri des contacts

intestinaux et de la pression abdominale, change d'épaisseur : elle n'a plus besoin d'être forte, elle cesse de l'être aussitôt.

La thèse que je soutiens n'est-elle pas d'ailleurs implicitement contenue dans cette judicieuse remarque que je trouve dans M. Charpy et qui a été suggérée a cet auteur par la lecture du mémoire de M. Bouilly : « Le feuillet postérieur de la gaine « n'est plus qu'une membrane mince de faible solidité. La raison « d'un tel changement dans les conditions de résistance est peut-« être dans la vessie. »

« La présence d'une aponévrose résistante en arrière du muscle « aurait opposé un obstacle évident à la distension de la vessie « en avant et à son évacuation par la compression des muscles « droits. » (Bouilly.)

Les changements d'épaisseur de la gaine ont fait croire à sa disparition. Et pourtant un doute est certainement venu dans l'esprit des auteurs. M. le professeur Tillaux ne nous dit-il pas : « A « partir de l'ombilic, le feuillet postérieur de la gaine des droits « s'amincit et se résout bientôt en une couche de tissu cellulaire » et un peu plus loin : « Ce muscle n'est cependant pas privé de « gaine; mais celle-ci est formée en arrière par une aponévrose « indépendante qui s'épaissit de haut en bas, le fascia trans-« versalis. »

Sans parler de Retzius qui fait se continuer la gaine jusqu'au pubis sous forme d'un feuillet aminci doublé du fascia endogastrica, je trouve dans Cruveilhier une phrase tout aussi suggestive que j'ai déjà citée mais que je répéterai volontiers : « Le quart « inférieur de l'aponévrose du transverse passe devant le muscle « droit. Toutefois les fibres aponévrotiques du transverse ne ces-« sent pas brusquement derrière la partie inférieure du muscle « droit, seulement l'aponévrose s'amincit et ses faisceaux fibreux « s'isolent les uns des autres. »

Dans son article du Dictionnaire encyclopédique, M. le professeur Lefort, s'exprime d'une façon encore plus significative :

« Cependant la gaine du muscle droit n'est pas complète *ou du* « *moins n'a pas partout la même épaisseur*, car dans le quart infé- « rieur, *le feuillet postérieur s'amincit*, manque même *d'après quel-* « *ques anatomistes,* de sorte que le muscle est, à ce niveau, en « contact plus ou moins direct avec le fascia sous-péritonéal. »

De son côté, M. Charpy adressant à Cruveilhier un reproche incomplètement mérité écrit que cet auteur a tort de dire qu'en arrière la gaine manque entièrement : « la gaine aponévrotique d'insertion des muscles larges, oui, *et encore*, mais non une gaine lamelleuse... etc. »

Avec M. Pierre Delbet, il semblerait que la question soit définitivement tranchée dans le sens qui est le mien :

« J'ai toujours vu la gaine des muscles droits se continuer jus- « qu'à la symphyse pubienne, » nous dit cet auteur. Il écrit un peu plus loin : « Que les arcades de Douglas existent ou non, la « gaine postérieure des muscles droits est toujours complète, elle « descend jusqu'au pubis et s'y insère solidement. »

Malheureusement M. Pierre Delbet ne pousse pas jusqu'au bout son affirmation et il s'interroge : « Quelle est la signification de « ce feuillet qui s'insère au pubis ? Faut-il l'appeler fascia trans- « versa ou fascia transversalis ? Ce serait se mettre en contradic- « tion avec les auteurs qui ont le plus étudié les parois de l'ab- « domen. En 1817, Cloquet fait commencer le fascia transversalis « au bord externe des muscles droits : En dedans, ce fascia pro- « vient du bord externe du tendon du muscle droit de l'abdomen « qui s'amincit peu à peu pour se confondre avec elle. »

« Blandin, Jaajavay soutiennent la même idée, etc ... je pense « qu'il est préférable d'appeler cette toile cellulo-fibreuse, feuillet « postérieur de la gaine des muscles droits, comme l'a fait « M. Charpy. »

M. Pierre Delbet préfère ne pas conclure et cependant, en se rangeant aux idées de M. Charpy, il semble se mettre en contradiction avec lui-même. M. Charpy ne dit-il pas en effet : « C'est

« certainement le fascia transversalis aponévrose profonde d'en-
« veloppe de transverse, qui passe derrière le muscle droit, au
« dessous de l'arcade de Douglas », et tout à l'heure, M. Pierre Delbet n'écrivait-il pas que le fascia transversalis, ne passait pas derrière les droits, et que la gaine de ces muscles descendait jusqu'au pubis.

M. Paul Delbet, dans le mémoire auquel nous avons fait allusion plus haut, se montre partisan de la non-continuité de la gaine. Pourtant la lecture des premières lignes que M. Paul Delbet consacre au feuillet postérieur de la gaine, pourrait faire présager une autre opinion : « On met à nu, nous dit cet auteur, un
« plan aponévrotique continu qui s'étend de l'ombilic au bord
« supérieur de la symphyse. Cette lame, c'est le feuillet posté-
« rieur de la gaine des muscles droits ». M. Paul Delbet décrit ensuite à la partie de la gaine qui nous intéresse, deux portions :
« et les séparant en série de fibres aponévrotiques transversales,
« blanches nacrées, etc... Ce sont les arcades de Douglas. » Très nettement alors, M. Paul Delbet remplace le feuillet absent par le fascia sous-péritonéal de Velpeau, refusant créance à tous les auteurs qui mettent à la place de la gaine, le fascia transversalis.

Personnellement, je ne puis adopter aucune des opinions ci-dessus mentionnées. Il résulte de mes dissections, de mes examens au cours des autopsies, que le feuillet postérieur de la gaine des droits ne s'interrompt pas et qu'il reste homogène jusqu'au pubis où il s'insère soit sur la lèvre postérieure du rebord pubien, soit sur la face postérieure de la symphyse.

La constatation que j'ai faite de la réalité de ce point d'anatomie, et aussi l'examen des textes où se relèvent tant d'indécisions, m'ont suffisamment éclairé sur la valeur de la proposition que j'énonce. Sans vouloir revenir sur les contradictions des uns, sur les phrases équivoques ou sceptiques des autres, je désire m'arrêter sur les arcades de Douglas dont l'existence démontrée est un des gros arguments des partisans de l'interruption de la gaine

Arcades de Douglas. — Les opinions peuvent, au sujet de ces derniers, se ranger sous deux chefs différents, ainsi qu'on a pu s'en rendre compte. Les uns les nient ou bien les admettent sans leur accorder aucune importance. D'autres les constatent et font finir la gaine à leur niveau. Aucuns n'expliquent leur formation, MM. Paulet et Sarrazin les attribuent, avons-nous vu, à un artifice de préparation. Ils conservent le nom d'arcades de Douglas à des fibres arciformes très visibles, mais ils constatent qu'à leur niveau, l'aponévrose n'a pas de bord inférieur, qu'elle s'amincit graduellement en bas, devient celluleuse, et finit par se confondre avec le tissu sous-péritonéal.

M. Pierre Delbet ne leur accorde ni constance, ni forme définie, ni importance. M. Lefort que j'ai cité plus haut, doute. MM. Cruveilhier, Charpy nous fournissent des textes qui accentuent le doute, témoin cette phrase de ce dernier auteur : « Le point le « plus faible, c'est la zone celluleuse inférieure. Il semble, en « effet, à mesure que le droit devient de plus en plus tendineux, « *que sa gaine postérieure rendue inutile, est de plus en plus mince* « *et fragile.* »

Nous ne disons pas autre chose. Les arcades de Douglas existent. Elles sont toutefois beaucoup moins nettes qu'on se les figurerait avant de les chercher sur le cadavre. Très fréquemment elles sont à peine indiquées, et il est impossible de leur assigner une place exacte sur la gaine. Elles se présentent sous forme de fibres aponévrotiques nacrées et arciformes.

Ces fibres apparaissent nettement parce que ce sont des fibres isolées au-dessus d'elles, alors que la gaine avait besoin d'être solide, elles se confondaient, noyées qu'elles étaient dans une trame compacte. Plus bas, elles commencent à se dissocier, à s'isoler à devenir de plus en plus espacées et délicates jusqu'au moment où elles disparaîtront à leur partie centrale pour être remplacées par des éléments celluleux et minces. Sur les bords du muscle elles persistent, car elles servent à une insertion solide, d'une part,

au bord externe du tendon du droit, et, d'autre part, à la ligne blanche. Cette persistance de la solidité de la gaine vers ses bords, et surtout vers le bord externe de chaque droit, a fait croire de par la persistance des fibres aponévrotiques latérales à l'existence de piliers qui prolongeraient les arcades de Douglas au pubis, le long du tendon des droits et accentueraient leur forme concave.

Le changement d'épaisseur du feuillet aponévrotique est d'ailleurs la seule modification qu'il soit donné d'observer. Les insertions restent les mêmes et le canal des droits reste tout le long du muscle, identique partout à lui-même. De même que dans les trois quarts supérieurs de son trajet, le feuillet postérieur de la gaine des droits continue à s'insérer sur la ligne médiane à la ligne blanche, perpétuant ainsi la dualité de la gaine. Entre les deux, par conséquent, pas de communication possible. Cependant, lorsqu'on insiste, on peut, au prix de faibles efforts, arriver à rompre les insertions du feuillet aponévrotique à la face postérieure de la ligne blanche, et faire communiquer les gaines. La même chose peut se produire au cours du développement d'abcès de la région et le plus simultanément occuper les deux gaines, donnant lieu à la formation d'une tumeur médiane.

A l'aide des manœuvres de dissociation employées par les anatomistes qui veulent à tout prix démontrer la non-continuité de la partie supérieure de la gaine et de sa partie inférieure, on réussit à créer une séparation artificielle au niveau de la zone de Douglas. J'ai toujours vu au cours de ces tentatives se produire une déchirure très nette dont les bords sont frangés de quelques fibrilles conjonctives ténues. On soulève en même temps la couche conjonctive qui fait partie de la cavité prévésicale et qui tapisse la face postérieure de la gaine sans en faire partie. Quelques auteurs ont pu, à la suite de cette manœuvre, se donner l'illusion de décoller leur prétendu feuillet aponévrotique indépendant inférieur, et de le séparer de la face postérieure de l'ar-

cade de Douglas. Ce n'est qu'une illusion : le tissu lamelleux, mince, dont on pourrait poursuivre le décollement jusqu'à l'ombilic et plus haut encore, appartient à la couche celluleuse sous-péritonéale. Le feuillet aponévrotique de la gaine appartient au transverse.

Il se déchire au niveau de l'arcade de Douglas et ne se prolonge pas sur sa face postérieure.

Je n'hésite donc pas à dire que l'amincissement assez brusque du feuillet postérieur de la gaine des droits qui, d'exposé qu'il était à la pression des viscères, cesse de l'être au moment où il commence à faire partie de la cavité prévésicale et à être protégé par la vessie explique en partie la formation des arcades ou plutôt de la zone de Douglas.

Mais ce n'est pas tout, et un autre facteur intervient pour donner naissance à cette formation. N'est-ce pas précisément au niveau de ces arcades de Douglas, de cette zone de Douglas, que le feuillet postérieur est affaibli par éloignement de la paroi, de deux de ces membranes constituantes qui le renforçaient au-dessus. Le péritoine et le fascia sous-péritonéal qui ont une épaisseur notable dans la région, quittent assez brusquement la paroi antérieure pour accompagner la vessie. Il résulte de ce changement de direction, la formation d'un angle dièdre dont le sommet aigu correspond à l'arcade. On s'en rend compte sur un sujet dont on suit la paroi abdominale à l'aide du doigt introduit dans la cavité prévésicale et remontant de bas en haut, vers l'ombilic par derrière la symphyse. L'ongle est arrêté dans son trajet ascensionnel par une résistance qu'il ne doit pas chercher à rompre. En repérant ce point et en pratiquant aussitôt après l'examen direct, on voit qu'il correspond à l'arcade.

M. Paul Delbet confirme notre remarque lorsqu'il écrit : « l'aponévrose ombilico-vésicale, en arrière, le fascia transver-« salis celluleux qui constitue le feuillet postérieur de la gaine « des droits en avant, circonscrivent un espace qui est fermé en

« haut *par l'acollement des deux feuillets au voisinage des arcades* « *de Douglas.* »

Le changement de consistance dans la texture de la gaine qui s'amincit brusquement par suite de son entrée dans la cavité prévésicale, et aussi du fait de l'éloignement du péritoine et du fascia qui le double, suffit donc à expliquer cette formation des arcades de Douglas qui a prêté à tant d'équivoques. Lorsqu'on essaye de décoller en dehors le feuillet qui représente la partie inférieure de la gaine on s'aperçoit qu'il existe des adhérences intimes entre ce feuillet et le bord interne du tendon aponévrotique du transverse dont il n'est d'ailleurs que la continuation.

M. Paul Delbet a essayé de nous donner la clef de ce changement brusque dans la marche de l'aponévrose du transverse auquel il attribue avec tant d'autres la formation des arcades de Douglas. Sa conception est très ingénieuse et les raisons qu'il présente seraient de nature à entraîner la conviction, s'il n'y avait une disproportion trop considérable entre le volume de l'artère épigastrique et l'orifice du passage, que lui fournirait, spécialement, l'absence de gaine du dessous des arcades. Pour M. Paul Delbet, en effet, il faut que l'artère épigastrique aborde le muscle directement, sans traverser de plan fibreux; grâce à la disposition de l'aponévrose du transverse, il n'en perfore pas : « En somme « l'arcade de Douglas est une formation analogue à celle de l'orifice « inguinal interne. »

Je ferai remarquer que l'arcade de Douglas est presque toujours en moyenne à 10 centimètres au-dessus de la symphyse. Cette distance peut varier entre 12 et 7 centimètres. Or l'artère épigastrique croise le bord du droit et pénètre dans sa gaine en un point qui est en moyenne situé à mi-chemin entre le pubis et l'arcade, soit à 4 centimètres et demi des deux. Il est difficile d'admettre qu'une artère très importante, il est vrai, mais de petit calibre, ait besoin de se créer dans une aponévrose une

brèche de 10 centimètres de haut, pour que la circulation soit assurée dans son intérieur.

D'ailleurs, en poussant les choses aussi loin et en admettant qu'elle fût exacte, l'interprétation de M. Paul Delbet pourrait servir tout aussi bien à expliquer l'amincissement de la gaine que sa disparition.

Je rejette également l'explication donnée par Gégenbauer de la formation des arcades de Douglas. D'après cet anatomiste, la vessie, pendant la vie fœtale, est collée à la partie postérieure et inférieure de la paroi abdominale. *Elle constituerait de la sorte un obstacle au passage des aponévroses du transverse qui ne pourraient arriver à sa rencontre.*

Cette interprétation pèche par la base. Comme on le sait la portion intra-abdominale de la vésicule allantoïde donne naissance à la vessie et à l'ouraque. Cette portion intra-abdominale de l'allantoïde va de l'ombilic à l'intestin terminal dans lequel elle s'abouche pour former le cloaque. Dans le courant du deuxième mois de la vie intra-utérine, la partie intra-embryonnaire de l'allantoïde est appliquée contre la paroi abdominale surtout dans se partie supérieure et moyenne. Elle se divise en effet à cette époque en trois portions : une partie supérieure assez courte et peu volumineuse qui est l'ouraque ; une partie moyenne commençant à très peu de distance de l'ombilic et qui est la vessie. C'est la partie la plus élargie et renflée de l'allantoïde; une partie inférieure enfin, qui commence après la vessie et qui est le sinus uro-génital. Le sinus uro-génital déborde le pubis en haut, et est logé dans l'excavation pelvienne. Son volume est sensiblement inférieur à celui de la partie vésicale. La partie vésicale ovoïde relativement très volumineuse a à peu près sa forme définitive au troisième mois. Elle est à cette époque *franchement abdominale.* Plus tard elle descend peu à peu et *ce n'est que vers la fin de la deuxième ou de la troisième année qu'elle est dans le petit bassin.*

Ainsi donc la vessie est en rapport avec la paroi abdominale au-dessous de l'ombilic. Elle n'est pas en rapport lors des premiers stades du développement avec le pubis et la partie inférieure des droits. Ce qui répond à cette région c'est le sinus uro-génital beaucoup plus petit que la vessie. Ce n'est que très tard, alors que le développement est très avancé que le globe vésical descend dans le petit bassin. Il est donc impossible d'admettre que c'est la vessie qui gêne le développement du transverse et empêche le passage de ses aponévroses *dans la région sus-pubienne.*

Si la vessie avait à gêner les aponévroses du transverse, elle le ferait beaucoup plus haut, dans la région avec laquelle elle est en rapport, c'est-à-dire au-dessous de l'ombilic. Or, je ne sache pas que l'aponévrose du transverse manque à ce niveau. Si le défaut du développement des aponévroses au-dessus du pubis devait être imputé à la présence d'un organe, ce serait au sinus uro-génital et à son extrémité supérieure qu'il faudrait s'en prendre. Mais le sinus est beaucoup moins volumineux que la vessie. Il doit par conséquent avoir sur la paroi une influence moins grande. La vessie n'amenant aucun trouble à son niveau, le sinus, à fortiori, ne peut en causer aucun.

Comme conclusion, l'aponévrose d'insertion du transverse forme du haut en bas le feuillet postérieur de la gaine. Elle est amincie dans son quart inférieur pour les raisons que j'ai données plus haut, et que je crois rationnelles.

Fascia transversalis. — Qu'est-ce au juste que ce fascia transversalis que tous les auteurs s'accordent à mettre à la place du feuillet postérieur de la gaine dans sa partie inférieure? J'ai déjà parlé de lui, au moment où je me suis occupé des aponévroses, des muscles larges de l'abdomen, et j'ai fait pressentir les contradictions qu'on relève chez les auteurs qui l'ont décrit. Je me bornerai à renvoyer le lecteur à ces pages précédemment

écrites et je rappellerai seulement ici de l'historique, ce qui sera nécessaire à ma description personnelle. La paroi abdominale est doublée vers sa face profonde par plusieurs plans aponévrotiques. Les auteurs s'en sont surtout occupés en raison de l'obstacle qu'ils opposent à la formation des hernies. C'est ainsi que le fascia transversalis a été d'abord entrevu, puis décrit par Astley, Cooper, Lawrence, Hesselbach et Jules Cloquet. Ce dernier nous a laissé du fascia transversalis une description fort complète, reproduite d'ailleurs par les anatomistes qui l'ont suivi. Sans parler des connexions du fascia transversalis dans les autres régions de la paroi, je rappellerai simplement que Cloquet fait terminer son bord interne au bord extérieur de la gaine des droits. D'autres après lui ont conduit plus loin le fascia et l'ont placé en arrière de la gaine, en remplacement du feuillet propre qu'ils déclaraient absent. M. Pierre Delbet protesta le premier contre cette manière de voir et, invoquant l'autorité de Cloquet, arrêta le fascia au bord extérieur de la gaine. M. Paul Delbet, l'auteur le plus récent que j'ai cité fit de même, et eut recours à un autre feuillet aponévrotique pour remplacer une gaine qu'il ne croit pas complète. A mon avis, l'équivoque n'est pas possible lorsqu'il s'agit du fascia transversalis.

Les muscles larges de l'abdomen grand oblique, petit oblique et transverse, sont, comme leur désignation l'indique, des muscles étalés sur une grande surface. Leurs fibres musculaires se jettent sur des tendons qui les conduisent à leurs insertions et servent à les fixer. On a tort d'appeler aponévroses de l'abdomen ce qui n'est en réalité que leurs tendons. Ces tendons, très spéciaux, très larges comme les muscles auxquels ils font suite, nous connaissons leurs trajets, décrits plus haut au chapitre des aponévroses.

Les véritables aponévroses des muscles larges sont tout autres : Elles se rencontrent sous forme d'une première lame celluleuse étalée à la face externe du grand oblique, tant sur sa portion tendineuse que sur sa portion charnue ; d'une seconde lame située

BOSTON MEDICAL
AUG 9 1918
LIBRARY

entre le grand et le petit oblique, d'une troisième lame située entre ce dernier muscle et le transverse, d'une quatrième lame celluleuse tapissant la face profonde du transverse (Testut). Celle-ci est la plus importante. Elle est constituée, nous enseigne Richet, par un tissu fibreux, résistant, d'une couleur blanchâtre, qui est formé par deux ordres de fibres : les unes transversales, les autres verticales, parallèles au bord externe du muscle droit dont elles se rapprochent. C'est le fascia transversalis. Ce fascia n'est autre que l'aponévrose de revêtement du muscle transverse. Elle l'accompagne dans son trajet et s'arrête où il finit. Il ne faut pas voir en elle une dépendance du péritoine. Ce serait tomber dans une erreur d'où sont nées toutes les fausses interprétations qui jettent encore tant d'obscurité sur la constitution de la cavité de Retzius. Le fascia transversalis, qu'il vaudrait mieux appeler aponévrose propre au transverse, forme avec l'aponévrose superficielle du grand oblique une véritable gaine aux muscles larges de l'abdomen.

Je n'ai vu nulle part signalée l'existence de cette gaine de contention : moins définie que celle des droits, elle n'en existe pas moins et a une importance tout aussi considérable. Elle est limitée en haut par l'insertion des aponévroses superficielles du grand oblique et profonde du transverse, aux faces antérieure et postérieure de la paroi thoracique. Entre elles deux s'insinuent les côtés et les muscles intercostaux dont on trouve les analogues dans les larges de l'abdomen. En bas, les aponévroses, dans le quart postérieur de leur trajet, s'implantent sur les lèvres externe et intérieure de la crête iliaque. Dans le reste de leur parcours, la disposition en gaine est de toute évidence. Les fibres aponévrotiques du grand oblique s'incurvent de bas en haut et d'avant en arrière, formant au-dessus de l'arcade crurale de l'épine iliaque au pubis, une gouttière à concavité supérieure, où viennent se loger les muscles petit oblique et transverse.

Pour que la gouttière soit complète, pour qu'elle ait une paroi

interne, il est nécessaire qu'une nouvelle aponévrose postérieure, ascendante, naisse de cette incurvation. La chose ne manque pas de se produire. Le fascia transversalis tire son origine de la réflection de l'aponévrose du grand oblique sur l'arcade crurale. Plus en dedans, il se fixe au pubis qui le sépare de l'aponévrose du grand oblique, tout comme le faisait la crête iliaque il y a un instant. Au niveau de l'orifice inguinal interne, le fascia transversalis constitue deux fortes bandelettes. L'une interne et inférieure, étendue de haut en bas, entre le ligament de Poupart et l'aponévrose du grand oblique, et de dedans en dehors, entre le bord interne de l'orifice inguinal péritonéal et le bord externe du muscle grand droit, forme la cloison fibreuse de séparation du canal inguinal avec la partie inférieure de l'abdomen. Elle est constituée par des fibres courtes, parallèles, épaisses et résistantes, à concavité externe, nées de l'arcade et du pubis et qui remontent très haut sur la face postérieure du transverse. Ces fibres s'incurvent de façon à former pour le contour interne de l'orifice inguinal un véritable pilier interne de l'anneau inguinal péritonéal. Ce pilier se prolonge très haut jusque dans la gouttière formée par la jonction du fascia transversalis avec l'aponévrose lombo-iliaque.

La bandelette externe et supérieure naît très bas par un sommet effilé de la gouttière du ligament de Poupart, au-devant de la précédente. Elle remonte obliquement au dehors pour se perdre sur la face postérieure du muscle transverse en formant le pilier externe de l'orifice inguinal péritonéal (Bourgery).

Très nettement, le fascia transversalis cesse à ce niveau avec le muscle qu'il recouvre. Il rejoint en ce point le feuillet antérieur de la gaine (aponévrose du grand oblique) dont il constitue lui-même le feuillet profond. Partout ailleurs, il ne peut que s'en rapprocher autant que le lui permettent les plans interposés. La gaine est dans tous les cas constamment close. En dehors le fascia transversalis rejoint l'aponévrose superficielle au niveau du

triangle de J. L. Petit. En dedans il se confond avec le tendon du transverse sur le bord du muscle grand droit. Il ne va pas plus loin. Il ne saurait donc être question de l'existence de ce feuillet important en arrière des droits.

Le fascia transversalis est simplement le satellite du muscle transverse, il constitue son aponévrose de recouvrement.

Fascia transversalis celluleux ou fascia propria. — C'est pour n'avoir pas eu présente à l'esprit cette notion capitale, que les auteurs ont fait régner la confusion autour de ce feuillet. En perdant de vue ses connexions véritables, ils ont méconnu son trajet réel et lui ont décrit des rapports qui lui sont totalement étrangers. La plupart en ont fait une dépendance du péritoire, un épaississement du tissus sous-péritonéal. M. Richet, tout en reconnaissant qu'il était nécessaire de faire une distinction entre le fascia transversalis et le tissu sous-péritonéal, est tombé dans la même erreur. Après avoir décrit le fascia transversalis à la face profonde du muscle transverse, M. Richet fait remarquer « qu'on observe *parfois* entre « cette lame fibreuse et le péri- « toine, une couche assez dense qu'on a décrite comme fascia « transversalis en rapportant les fibres précédentes à l'aponévrose « du muscle transverse. »

« Déjà Cloquet avait essayé de mettre en garde contre cette « méprise. Mais Thompson, qui a particulièrement insisté sur ce « point propose de donner le nom de vrai fascia transversalis, au « plan fibreux qu'on rencontre d'abord au-dessous du transverse, « réservant le nom de fascia transversalis à la lame profonde qui « le double.

« Afin d'éviter toute équivoque, je donne le nom de fascia « transversalis fibreux au plan aponévrotique dont je viens de « donner la description, réservant le nom de fascia transversalis « celluleux à celui que je vais étudier maintenant.

« Au-dessous du fascia transversalis fibreux, *on trouve souvent*,

« *mais non toujours*, une lamelle celluleuse plus ou moins épaisse « contenant une graisse jaunâtre, au milieu de laquelle rampent « l'artère et la veine épigastrique. Cette couche cellulo-aponé- « vrotique, dont les limites sont difficiles à préciser, descend des « régions supérieures de l'abdomen, *sous forme d'une couche adi-* « *peuse*, qui devient de plus en plus dense, au fur et à mesure que « l'on approche de l'arcade de Falloppe : en ce point elle con- « tracte quelques adhérences avec la face abdominale de ce liga- « ment surtout au niveau de la portion gimbernatique de cette « arcade, et de là descend dans le bassin pour se continuer dans « le fascia iliaca.

« En dedans, elle passe derrière le muscle droit et se continue « avec celui du côté opposé... »

C'est en s'inspirant de cette description de Richet, que j'ai tenu à reproduire, que M. Paul Delbet a édifié sa conception de la cavité de Retzius. Je l'ai déjà dit plus haut, cet auteur, à l'encontre de ses devanciers, ne fait plus du feuillet postérieur et inférieur de la gaine, une dépendance du fascia transversalis fibreux. Comme Cloquet, il arrête ce fascia au bord externe du muscle droit. Il pourvoit d'une autre façon au remplacement de la gaine absente. En effet, le fascia transversalis celluleux de Richet ou fascia propria sous-péritonéal de Velpeau, passant de l'aveu de tous en arrière des droits et formant une couche ininterrompue à la face profonde de la paroi abdominale, M. Paul Delbet suppose sa condensation sous forme d'un feuillet antérieur rétro-pariétal qui double la paroi et forme « le fascia transver- « salis celluleux, le feuillet postérieur de la gaine des droits. » Il y a certainement en arrière des droits une couche notable de tissu lamelleux dépendant du tissu cellulo-graisseux sous-péritonéal. Mais cette formation à peine consistante ne joue qu'un rôle très accessoire dans la constitution de la gaine : elle tapisse le véritable feuillet postérieur du canal des droits, aussi bien en haut qu'en bas. Elle ne le remplace en aucun point. M. Paul Delbet

après avoir décrit cette lame de condensation antérieure, à laquelle il fait jouer un rôle si important, admet en arrière un deuxième épaississement duquel résulte un feuillet postérieur « qui renforce l'aponévrose ombilico-vésicale » tendue en avant de la vessie.

D'après ce que l'on vient de lire, M. Paul Delbet admet donc dans le fascia sous-péritonéal deux feuillets de condensation : l'un, antérieur, fermant la gaine (fascia transversalis celluleux); l'autre, postérieur, doublant l'aponévrose ombilico-vésicale, sans parler pour l'instant d'une dernière lame aponévrotique qui passerait en arrière du réservoir urinaire. D'où, au total, quatre feuillets aponévrotiques superposés dans la région.

Il y a là un véritable abus d'aponévroses et c'est à mon sens compliquer des choses en réalité fort simples que d'admettre pareille disposition.

Signification réelle des plans aponévrotiques de la région. — Voici ce qui répond, je crois, à la véritable disposition des divers plans de la région.

Tout le monde admet qu'une enveloppe fibro-celluleuse tapisse toute la surface abdominale interne. « Elle double et renforce le « péritoine à la face externe duquel elle est unie par un tissu cel- « lulaire lâche. Suivant toutes les inégalités de surface des parois « abdominales, sa forme est très complexe et son épaisseur varie « dans les divers points. Elle est unie par sa face externe avec les « muscles et les aponévroses à l'aide d'un tissu cellulaire assez « dense, et percée par un grand nombre de trous pour le passage « des vaisseaux et des nerfs. » (Bourgery et Jacob, 2e vol., page 120). On peut appeler cette couche cellulo-fibreuse, *feuillet sous-péritonéal.*

Lorsqu'on considère le péritoine dans les divers points de la paroi, on le trouve partout doublé de sa nappe conjonctive propre. Nous la voyons sous le diaphragme, tout autour de l'om-

bilic acquérant même au-dessus de ce point une importance assez grande pour que Richet lui ait donné le nom particulier de *fascia umbilicalis.*

Au-dessous de l'anneau ombilical, notre aponévrose sous-péritonéale présente un épaississement qui s'offre à la vue sous forme d'une lame de texture plus dense que les parties environnantes d'apparence triangulaire et dont le sommet effilé s'insère à la moitié de l'anneau ombilical. Cette partie épaissie du fascia sous-péritonéal laisse s'insinuer entre elle et la séreuse l'ouraque et des artères ombilicales. Elle descend en avant de ces trois cordons et les suit jusqu'au sommet de la vessie. En arrière d'eux, le péritoine forme une lame analogue et présente l'aspect d'une fine toile tendue sur trois cordons. La séreuse et le fascia intimement unis au voisinage de l'ombilic, ne sont plus rapprochés dans l'intervalle des trois cordons que par un tissu cellulaire lâche dans les mailles duquel on rencontre constamment des pelotons graisseux. Au fur et à mesure que l'on approche du sommet de la vessie le tissu cellulaire interposé se fait plus abondant, conséquence nécessaire des dimensions plus grandes de l'intervalle qui sépare les deux feuillets, séreux et aponévrotique, et qu'il est chargé de combler.

Pour gagner le sommet de la vessie, l'ouraque et les deux feuillets qui le doublent suivent une direction obliquement descendante d'avant en arrière de l'ombilic vers le sommet du globe vésical. Il résulte, de ce changement de direction, la formation d'un intervalle de plus en plus considérable entre la paroi abdominale d'une part, la séreuse et son satellite obligé, le fascia sous-péritonéal d'autre part. De même que l'intervalle postérieur où chemine l'ouraque est comblé par un tissu cellulaire étendu entre la séreuse et le fascia, de même l'intervalle antérieur étendu entre le fascia et la paroi abdominale est comblé par un tissu cellulo-graisseux de structure analogue, mais beaucoup plus abondant puisque l'espace à remplir est plus vaste.

Il existe donc aussi bien à la *face postérieure ou péritoneale* du fascia sous-péritonéal qu'à sa face antérieure ou pariétale une couche cellulo-graisseuse qui réunit séreuse et fascia d'une part, fascia et paroi de l'autre, et dont l'épaisseur varie suivant l'importance des vides à combler.

Ceci bien établi, accompagnons notre fascia sous-péritonéal dans sa marche descendante.

Arrivé sur le sommet de la vessie où se termine l'ouraque, il continue à descendre et passe en avant du réservoir urinaire. Il tapisse sa face antérieure, rencontre les ligaments antérieurs de la vessie, semble s'arrêter sur eux, mais en réalité se continue avec ce que l'on appelle le feuillet superficiel de l'aponévrose du releveur de l'anus.

Sur les côtés, la disposition se modifie aux différentes hauteurs.

Au voisinage de l'ombilic, l'aponévrose sous-péritonéale un moment séparée de la séreuse par l'interposition de l'ouraque et des artères ombilicales, la rejoint aussitôt après avoir débordé latéralement ces artères dont elle a tapissé la face antérieure. Elle continue aussitôt à se prolonger sur la face pariétale du péritoine qu'elle suit dans son trajet.

Au fur et à mesure que l'on se rapproche de la vessie, le fascia sous-péritonéal après avoir contourné d'avant en arrière la moitié antérieure de cet organe, a plus de chemin à faire pour rejoindre le péritoine qui, de son côté, recouvre la face postérieure de la vessie et la contourne d'arrière en avant pour se porter comme au-devant du fascia dont l'a momentanément séparé l'interposition du système allantoïdien.

Tout en haut, en effet, le fascia sous-péritonéal en passant sur les parties latérales de la paroi vésicale, se contentait d'y appliquer les artères ombilicales qui cheminaient sur elle. Plus bas les artères s'écartent forcément du réservoir urinaire pour gagner leur point d'origine à l'iliaque interne, il en résulte que le fascia sous-péritonéal obligé de suivre ces artères s'écarte latéralement

et gagne les parois du bassin jusqu'au niveau du bord antérieur de la grande échancrure sciatique.

Partout, excepté en ce point, l'aponévrose passe d'avant en arrière, contournant l'artère et se porte finalement sur le péritoine. A partir du point de rencontre, elle continue son trajet normal et habituel à la face pariétale de la séreuse. Elle redevient véritablement l'aponévrose sous-péritonéale.

Grâce à cette disposition, le péritoine et son fascia constituent autour de l'ouraque et de la vessie une véritable gaine à laquelle on pourrait donner le nom de gaine ou de loge allantoïdienne car elle contient tout le système allantoïdien.

A ce feuillet qui s'étend en avant de la vessie, qui enveloppe sa face antérieure et partie de ses faces latérales avant que de rejoindre le péritoine situé en arrière on a donné des noms bien divers. On l'a dénommé feuillet prévésical, aponévrose ombilico-vésicale (Pierre Delbet), (Farabeuf), feuillet allantoïdien (Paul Delbet). Toutes ces dénominations sont bonnes et je me servirai de l'une ou de l'autre indistinctement pour désigner le feuillet qui m'occupe. Je n'ai pas l'envie de lui servir à nouveau de parrain. Ce que je tiens à préciser, et c'est pour moi la chose importante, c'est qu'il ne constitue pas une aponévrose indépendante de formation nouvelle et inexpliquée, se présentant en avant de la vessie pour les besoins de la cause, et se superposant à plusieurs autres feuillets tout aussi indéfinis.

Les auteurs, en effet, ont reconnu sa présence, la plupart l'ont bien décrit, mais aucun n'a vu d'où il dérivait.

Je suis persuadé que le feuillet prévésical n'est autre chose que le vrai fascia sous-péritonéal. Sous ce nom, on a décrit la couche de tissu cellulo-graisseux qui s'étend en avant de lui pour l'unir à la paroi.

On a vu au sein de cette couche une aponévrose antérieure et une aponévrose postérieure. C'est une erreur. La cavité prévésicale qui s'étend entre la face postérieure des droits et le feuillet pré-

vésical, est comblé par du tissu cellulo-graisseux condensé, je le veux bien, en avant et en arrière, mais ce tissu n'a pas d'autre signification que celle que je lui ai attribuée plus haut, à savoir, d'unir le fascia sous-péritonéal à la paroi. Il ne mérite donc pas le nom de fascia transversalis celluleux que lui a donné Richet et que maintient M. Paul Delbet. Il ne mérite pas davantage celui de fascia propria qui lui attribue Velpeau.

On ne doit pas non plus considérer comme aponévrose le tissu cellulo-graisseux qui double le fascia sous-péritonéal en arrière, et le rattache à la séreuse. Ce tissu a la même signification que celui qui comble la cavité prévésicale. Il suit le fascia sous-péritonéal en avant de la vessie, et le rattache quelque temps à la face antérieure de l'organe. Au fur et à mesure qu'on descend, il se fait plus rare et disparaît. De même, en arrière, il accompagne le péritoine et le fixe à la face postérieure du réservoir urinaire. Il se fait aussi plus rare vers la partie inférieure. C'est le feuillet constitué par un tissu celluleux banal que Retzius, Gerardin, Bouilly et Paul Delbet ont pris pour un feuillet aponévrotique véritable, engainant la vessie en arrière comme l'aponévrose sous-péritonéale le fait en avant. On voit ce qu'il faut retenir de cette opinion.

Terminaison du fascia sous-péritonéal sur le plancher pelvien. — Nous avons vu jusqu'ici le fascia sous-péritonéal descendre en avant de la vessie et contourner d'avant en arrière ses faces antérieures et latérales, pour arriver à rejoindre le péritoine qui se porte au-devant de lui en formant les culs-de-sac latéraux. Nous allons maintenant nous préoccuper de ce qui se passe en bas, au niveau du plancher pelvien, et voir comment l'aponévrose sous-péritonéale se comporte pour reprendre le contact avec la séreuse.

L'excavation pelvienne se trouve fermée par un plan musculo-aponévrotique auquel on donne le nom de plancher pelvien. Il constitue à la partie inférieure de l'abdomen, une formation ana-

logue à celle que l'on rencontre à la partie supérieure et qui est due au diaphragme. Le plancher pelvien est un véritable diaphragme inférieur. Il est formé par le muscle releveur de l'anus et par les ischio-coccygiens qui ne sont que le prolongement postérieur du releveur. De l'ensemble de ces muscles naît une sorte de plan musculaire, ininterrompu, en forme d'entonnoir aplati transversalement, et qui comporte deux ordres d'insertion : des insertions externes ou supérieures ; des insertions internes ou inférieures. Les insertions supérieures ou externes partent de chaque côté de la partie inférieure de la symphyse, gagnent une sorte d'arc fibreux, *l'arcus tendineus*, qui s'étend du corps du pubis à la face interne de l'épine sciatique, se fixent à cette épine et plus en arrière (ischio-coccygien) à la face interne du petit ligament sacro-sciatique. Les fibres parties de ces divers points d'insertion affectent des directions convergentes qui les concentrent sur les parties antérieure, latérale et postérieure du rectum. « Les fibres pré-rectales s'arrêtent en avant de « l'anus, et s'insèrent sur le bord supérieur du raphé ano-bul- « baire. Les fibres post-rectales arrivent à la ligne médiane entre « l'anus et le coccyx. La plupart se fixent au raphéano-coccygien ; « les autres s'insèrent sur le sommet du coccyx. Les fibres latéro- « rectales s'insinuent entre le sphincter externe et le rectum et « semblent se confondre avec les fibres longitudinales de ce « conduit (Testut). »

Le diaphragme dont je viens de donner un aperçu doit laisser passer divers organes contenus dans l'abdomen. C'est ainsi que son bord interne ou inférieur, étendu du pubis du coccyx répond successivement en allant d'avant en arrière : 1° à la prostate, 2° au raphé ano-bulbaire, 3° à la paroi du rectum, 4° au raphé ano-coccygien et à la pointe du coccyx Au-dessus du diaphragme pelvien, on rencontre une aponévrose que l'on appelle ordinairement aponévrose du releveur de l'anus ou sus-périnéale. La dénomination d'aponévrose pelvienne lui convient mieux.

Voici comment doit être comprise cette aponévrose : Sur une coupe transversale et verticale, le fascia sous-péritonéal descend sur les côtés de la vessie après avoir été abandonné par le péritoine qui se réfléchit de bas en haut sur le globe vésical. Il ne tarde pas à rencontrer les faisceaux les plus élevés du releveur de l'anus au moment où ils se fixent sur la ligne innommée. Il se réfléchit ausitôt sur le muscle tapisse sa face supérieure de dehors en dedans et arrive ainsi jusqu'à la prostrate.

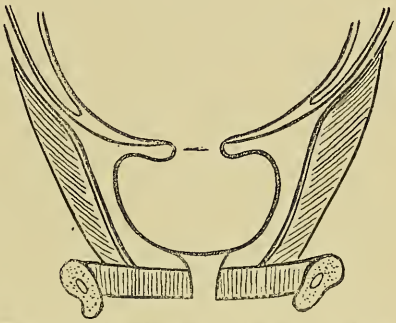

Fig. 2. — L'aponévrose du releveur de l'anus et le fascia sous-péritonéal sont absolument indépendants.

Ici les auteurs admettent un dédoublement de ce qu'ils appellent l'aponévrose du releveur. Ils décrivent un feuillet inférieur qui descend en accompagnant le releveur et constitue une cloison placée de champ sur les parties latérales de la prostate, de chaque côté. Ce feuillet se prolonge au delà de la prostate jusqu'aux parties latérales du rectum. Son ensemble constitue l'aponévrose pubis rectale, ou aponévrose latérale de la prostate de Denonviliers, dont le bord supérieur constitue le ligament pubo-vésical qui fixe antérieurement la vessie au pubis.

Le second feuillet de dédoublement porte le nom de feuillet supérieur. Il se porte au-dessus de la prostate en tapissant les faces latérales de la vessie. Plus en arrière il monte sur les parois rectales. Cette disposition facile à saisir règne aussi bien en avant et en arrière que sur les parties latérales.

M. Rogie désigne l'ensemble du feuillet inférieur sous le nom d'aponévrose pelvienne anatomique. Il appelle aponévrose chirurgicale le feuillet supérieur.

Ici encore je crois qu'il y a une confusion manifeste. L'aponé-

vrose chirurgicale et l'aponévrose anatomique de Rogie sont absolument indépendantes l'une de l'autre. Elles ne sont pas dues au dédoublement d'un feuillet unique. Le péritoine que j'ai pris pour guide pour comprendre le feuillet prévésical va encore nous fournir la clef de cette disposition en apparence complexe.

Le releveur de l'anus (et je comprends aussi sous ce nom l'ischio-coccygien qui en est une dépendance) présente sur chacune de ces faces une aponévrose propre, qui l'engaine. De l'aponévrose inférieure située sur la face périnéale du muscle, nous ne nous occuperons pas. L'aponévrose supérieure au contraire recouvre le muscle à partir de ses insertions pelviennes, autrement dit supérieures ou externes. Elle tapisse sa face supérieure ou abdominale, et se moulant sur elle, en adopte la direction. C'est ainsi que nous la voyons comme le muscle, affecter la forme d'un entonnoir cylindro-conique. On peut lui considérer deux moitiés symétriques qui partent chacune des insertions au bassin, descendent l'une vers l'autre de haut en bas et de dehors en dedans et tendent à se rejoindre. La fusion s'opère en plusieurs points, là où aucun organe ne traverse le diaphragme pelvien suivant son grand diamètre coccygo-pubien. Il en est ainsi entre le rectum et la prostrate. En avant, les feuillets symétriques n'arrivent pas au contact et s'étendent sous forme de ligaments partant de chaque côté de la symphyse pour se porter à la face antérieure de la prostrate.

En envisageant le trajet du releveur et de son aponévrose sur une coupe vertico-transversale, on voit que le corps musculeux arrivé au niveau de la prostrate continue sa marche descendante pour gagner le raphé ano-bulbaire où il se fixe. Les fibres musculaires et l'aponévrose propre du releveur tapissent donc les faces latérales de la prostrate. Les fibres aponévrotiques se terminent en bas en s'insérant un peu en dehors de la ligne médiane, sur le feuillet supérieur de l'aponévrose périnéale moyenne. Cette disposition se continue jusqu'à la symphise absolument comme si la

prostate qui, à son propre niveau, empêche les deux feuillets de se réunir sur la ligne médiane, se prolongeait jusqu'au pubis. M. Testut fait remarquer qu'il en résulte que depuis la symphyse jusqu'à la prostate, les deux aponévroses du releveur (celle du côté gauche et celle du côté droit) n'arrivant pas au contact, sont séparées par un intervalle où le plancher du bassin est en réalité formé par l'aponévrose périnéale moyenne. La partie inférieure (la plus déclive) de l'aponévrose du releveur forme depuis le pubis jusqu'au rectum, après avoir recouvert les faces latérales de la prostate, l'aponévrose latérale de la prostrate ou aponévrose pubo-rectale.

Telle est la description quasi-schématique de ce que les auteurs ont appelé le feuillet inférieur de l'aponévrose pelvienne, et que j'appellerai tout simplement aponévrose propre du releveur de l'anus.

Voici quelle est la signification du prétendu feuillet supérieur de l'aponévrose du releveur. Ce feuillet ne dépend en aucune façon de releveur de l'anus et de son aponévrose propre. Il relève du péritoine et n'est autre chose que la continuation de l'aponévrose sous-péritonéale, de ce fascia sous-péritonéal dont j'ai essayé de démontrer l'identité avec le feuillet prévésical. Prenons la même coupe transversale et verticale du bassin et du périnée sur laquelle nous avons étudié le trajet du releveur de l'anus et de son aponévrose.

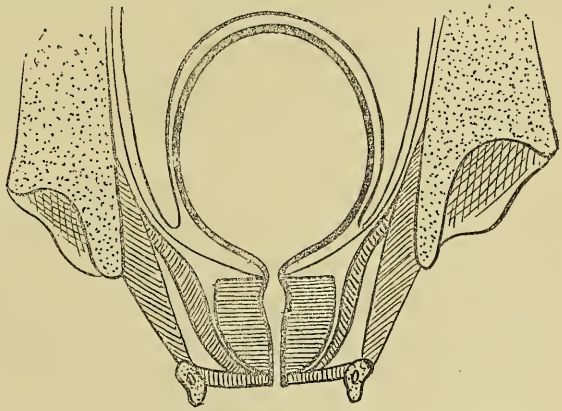

Fig. 3.

On y voit le péritoine tapisser la paroi sur les côtés du bassin, arriver sur la partie supérieure du releveur, et l'abandonner bientôt pour remonter sur le globe vésical dont elle recouvre la partie postérieure.

Il résulte de ce changement de direction la formation d'un cul-de-sac antérieur au cul-de-sac postérieur. Sans que le péritoine tapisse la paroi du bassin, il est doublé de son aponévrose sous-péritonéale propre, de son fascia sous-péritonéal. Sur le releveur de l'anus, le fascia recouvre l'aponévrose propre de ce muscle et se confond avec elle. Au moment où le cul-de-sac latéral se forme, le péritoine quitte seul le releveur pour se réfléchir sur la vessie. Le fascia continue vers la prostate, passe dans l'interstice qui sépare la face postérieure de cet organe du globe vésical et s'y fixe.

Dans ce trajet du cul-de-sac péritonéal au cul-de-sac vésical, le fascia est intimement appliqué par sa face interne contre la paroi vésicale, et d'autre part par sa face externe au releveur. C'est ce qui a fait croire d'abord que le fascia était une dépendance de l'aponévrose du releveur, un feuillet superficiel qui se réfléchissait et tapissait la vessie de bas en haut, sur toute sa hauteur. Cela n'est vrai que pour la partie des faces latérales qui sont dépourvues du péritoine. Aussitôt que le fascia a rejoint la séreuse, il se prolonge sur sa face pariétale pour la doubler et ne se continue pas entre elle et la vessie.

C'est en somme la même disposition que nous avons vue en avant, où le fascia sous-péritonéal après avoir quitté le péritoine au niveau du cul-de-sac antérieur s'étend sur la face antérieure du réservoir et se porte vers son col. Arrêté par les ligaments pubo-vésicaux, il se fixe sur eux et n'atteint le col que dans leur intervalle.

En arrière de la vessie, même disposition. Le péritoine quitte la paroi postérieure accompagné de son fascia. Il tapisse le rectum dans ces conditions et arrive près de la vessie. Au moment

de l'atteindre il se réfléchit et remonte sur la face postérieure du réservoir après avoir formé le cul-de-sac de Douglas. A ce niveau, comme en tous les points de réflexion du péritoine sur la vessie, le fascia abandonne le feuillet séreux et va se fixer à la base de la vessie se montrant sous l'apparence d'une toile résistante tendue entre la base de la prostate et le cul-de-sac péritonéal. C'est l'aponévrose prostato-péritonéale de Denonvilliers. Tel est le feuillet superficiel de l'aponévrose pelvienne supérieure. Il se confond avec le fascia sous-péritonéal.

Pour nous résumer, nous dirons que la vessie, ou par extension l'allantoïde dont elle n'est qu'une dilatation est tout entière contenue entre deux feuillets entre lesquels elle semble s'être insinué. Ces deux feuillets primitivement accolés et réunis par un tissu cellulaire se sont portés l'un en avant, l'autre en arrière, du fait de l'intrusion entre eux deux du système allantoïdien (1).

Au fur et à mesure du développement fusiforme de ce système, la séparation s'est accentuée. En fin de compte, lorsque de l'allantoïde atrophiée en partie, il n'est plus resté que la vessie, cet organe s'est trouvé compris entre un feuillet postéro-supérieur constitué par la séreuse péritonéale proprement dite et un feuillet antéro-inférieur formé par l'aponévrose fibro-celluleuse qui double partout cette séreuse. On peut comparer cette disposition à celle que présente un chapeau de femme, appliqué sur la

1. La facilité avec laquelle l'appareil allantoïdien peut s'insinuer entre le péritoine et le fascia qui le double s'explique par le développement même des parties abdominales :

« Les parois abdominales sont formées par les somato-pleures, constituées « elles-mêmes par le feuillet externe du blastoderme et la lame musculo-cutanée, « dédoublement du feuillet moyen. Le feuillet externe forme l'épiderme cutané, « la lame musculo-cutanée donne l'épithélium du péritoine pariétal; les tissus « compris entre l'épiderme cutané et l'épithélium péritonéal, c'est-à-dire le « derme, les muscles, les aponévroses, le tissu conjonctif, les vaisseaux et la « *portion fibreuse du péritoine pariétal*, proviennent du prolongement somato- « pleural de la masse proto-vertébrale (Schenck).

« Comme on le voit, le péritoine pariétal est formé par la lame musculo- « cutanée du feuillet moyen et par le prolongement somato-pleural de Schenk. »

tête par une large voilette. La tête représente le globe vésical ; le chapeau, c'est le feuillet séreux du péritoine ; la voilette, c'est son fascia cellulo-fibreux, c'est ce feuillet prévésical qu'on a tort de placer seulement en avant de la vessie, mais qui se trouve tendu sur elle entre son col et la réflexion de la séreuse, partout où cette séreuse ne recouvre point la paroi.

Comme on le voit, il n'existe pas de feuillet péri-vésical complet et il faut rejeter le feuillet retro-vésical qui d'après Retzius, Gerardin, Bouilly et Paul Delbet passerait entre la séreuse et la paroi postérieure du réservoir à partir du cul-de-sac péritonéal antérieur. Le péritoine seul passe en arrière, et il n'est accompagné que par un fin tissu cellulaire qui à l'état normal l'unit à son fascia. Ce n'est que dans les parties non recouvertes par le feuillet séreux, que le feuillet aponévrotique tapisse le réservoir urinaire, aussi bien en avant qu'en arrière et sur les côtés.

Conclusions. — Avant d'aller plus loin, je me résume et dégage les conclusions suivantes :

1° Le feuillet postérieur de la gaine des droits ne s'interrompt pas dans le quart inférieur du muscle. Il s'amincit simplement par le fait même de son entrée dans la cavité prévésicale, et aussi par suite de l'éloignement de la paroi, du péritoine et du fascia sous-péritonéal qui le double. Le niveau de ces changements est indiqué par une formation à laquelle on a donné le nom impropre d'arcade de Douglas.

2° La vessie est séparée de la face postérieure de la gaine et de la symphyse par un feuillet dit ombilico-vésical que je décris comme une partie pré-allantoïdienne du fascia sous-péritonéal. En avant de lui s'étend la cavité de Retzius comblée par un tissu cellulo-graisseux, dénommé *à tort* fascia transversalis celluleux, fascia propria. Il n'est pas possible de distinguer dans ce tissu deux feuillets aponévrotiques, l'un antérieur, l'autre postérieur. Il représente simplement la couche celluleuse qui, plus haut, unit

lâchement la face externe du fascia sous-péritonéal à la paroi abdominale.

3° Le péritoine momentanément séparé de son fascia, passe seul en arrière de la vessie. Il n'y a pas de feuillet rétro-vésical.

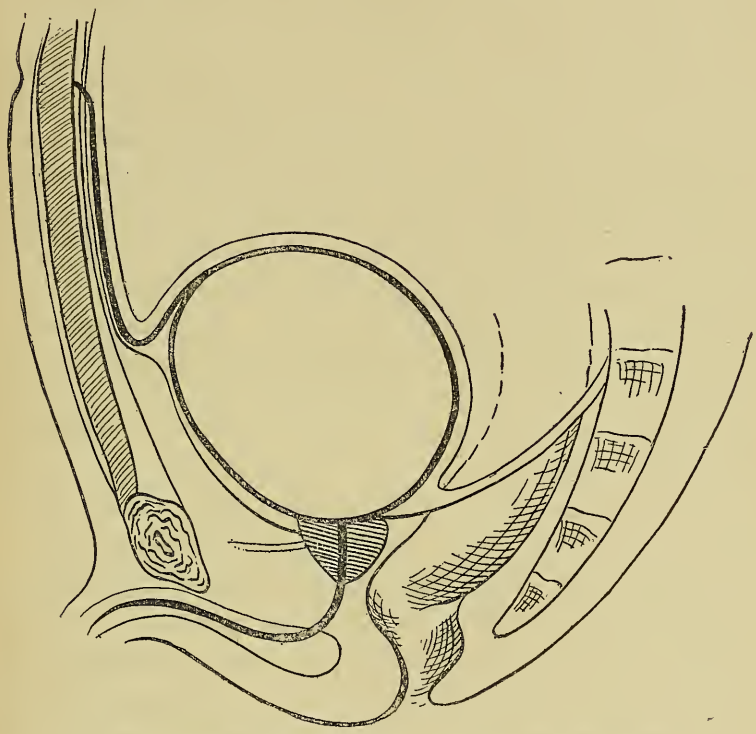

Fig. 4. — Schéma destiné à montrer la disposition décrite par l'auteur.

On a pris pour lui le tissu cellulaire qui à l'état normal réunit le péritoine à son fascia de renforcement.

4° Le fascia sous-péritonéal aussi bien en avant qu'en arrière et sur les côtés, abandonne la séreuse au moment où elle se réfléchit pour remonter sur la vessie, en formant une sorte de calotte à cet organe, calotte limitée par le cul-de-sac péri-vésical. Je distingue sous ce nom l'ensemble des culs-de-sac vésicaux, anté-

rieur, postérieur et latéraux. — Après cette scission le fascia se porte sur les parties de la vessie situées au-dessous des culs-de-sac et dépourvues de séreuse, les tapisse et va se fixer tout autour de la base de la prostate, dans l'interstice qui sépare cet organe du bas-fond vésical. Dans ce trajet, il repose sur le plancher pelvien, et semble constituer le feuillet superficiel de son aponévrose. Ce qui est inexact.

J'ai comparé le rôle du péritoine et celui du fascia sous-péritonéal vis-à-vis de la vessie, à celui d'un chapeau de femme, d'une calotte appliquée intimement sur la tête à l'aide d'une voilette.

5° Le feuillet superficiel de l'aponévrose pelvienne supérieure (aponévrose chirurgicale de Rogie) n'est pas comme on le croit une dépendance de l'aponévrose du releveur de l'anus. Elle fait partie du fascia sous-péritonéal.

6° L'aponévrose prostato-péritonéale de Denonvilliers dépend de ce même fascia sous-péritonéal. Elle est l'analogue en arrière du feuillet prévésical.

Ligne blanche et anneau ombilical.

L'ombilic est situé sur une bandelette fibreuse très résistante verticalement tendue à la partie antérieure et moyenne de l'abdomen entre l'appendice xiphoïde et le pubis. C'est la ligne blanche. Cette formation résulte de l'entre-croisement, sur la ligne médiane, des fibres aponévrotiques provenant des tendons des muscles larges. On aurait tort, d'après cette définition, de considérer la ligne blanche comme un simple raphé aponévrotique. A l'exemple de M. le professeur Tillaux, nous comprendrons sous cette désignation, tout l'espace compris entre les bords internes de chaque muscle droit. L'intervalle qui sépare les droits mesurera donc la largeur de la ligne blanche. Il résulte de la direction propre à chaque muscle que la partie supérieure de la ligne blanche comporte des dimensions plus considérables dans le sens transversal,

que celle qui est située au-dessous de l'ombilic. D'après Cruveilhier, la partie sus-ombilicale aurait 4 ou 6 millimètres de largeur, tandis que la partie sous-ombilicale serait linéaire. Richet attribue 2 à 3 centimètres à la partie sus-ombilicale et 3 centimètres à la partie située immédiatement au-dessous de l'ombilic. Il n'y a rien de fixé à cet égard. Les dimensions données pas Cruveilhier correspondent bien à la moyenne des cas mais les dispositions varient avec les sujets. Chez les individus qui ont maigri après avoir présenté un embonpoint appréciable, chez ceux dont la paroi a subi des distensions prolongées sous l'influence de l'ascite, chez les femmes surtout après plusieurs grossesses, la largeur de la ligne blanche atteint des dimensions considérables au point que de véritables éventrations peuvent se produire.

Pour les bien constater, M. le professeur Tillaux préconise la manœuvre suivante : « Il suffit, nous enseigne-t-il, le sujet étant « couché, de lui dire de se mettre sur son séant et de faire « obstacle à ce mouvement (à l'aide de la main appuyée sur la « poitrine); chaque muscle droit forme alors une corde rigide, « et l'on sent distinctement l'écartement de leurs bords internes ». Cette disposition de la ligne blanche se constate par le même moyen chez les personnes atteintes de ce que l'on pourrait appeler, une faiblesse congénitale des parois de l'abdomen. En même temps que le défaut de résistance de la ligne blanche, on trouve chez ces sujets des anneaux inguinaux largement ouverts, et presque toujours une pointe de hernie. J'ai fait bien souvent, sur les enfants dégénérés et arriérés de Bicêtre, pareille constatation.

Les feuillets aponévrotiques réunis pour former la ligne blanche, donnent naissance à une membrane solide, résistante, à peu près inextensible. Les fibres qui constituent sa trame, se portent sur la ligne médiane pour s'entre-croiser avec celles du côté opposé sous des angles plus ou moins aigus. Il résulte de cet entre-croisement la formation d'ouvertures, irrégulièrement losangiques, plus ou moins larges, qui livrent passage à des vais-

seaux ou à des nerfs assez souvent. Presque toujours, un petit peloton graisseux obture ces orifices. M. Tillaux a démontré que ces pelotons graisseux en s'introduisant dans les orifices de la ligne blanche les élargissaient et les rendaient suffisants pour donner passage à une masse graisseuse de plus en plus considérable dépendant du fascia sous-péritonéal. Il en résulte la formation d'un lipome de la ligne blanche. A la face profonde du lipome adhère forcément le péritoine. Il peut être entraîné à son tour et s'introduisant dans l'orifice en doigt de gant, constituer le sac d'une petite hernie. C'est d'ailleurs dans la région sus-ombilicale où les orifices losangiques sont les plus nombreux et les plus importants, que se rencontre toujours ou à peu près, le lipome de la ligne blanche. La pathogénie établie par M. le professeur Tillaux est donc certaine.

Elle trouve une confirmation complète dans la constatation suivante que je signale et qui est de toute importance. Lorsqu'on opère un lipome herniaire de la ligne blanche, il faut poursuivre minutieusement la dissection du peloton graisseux jusqu'au collet de l'orifice par où il s'est échappé de l'abdomen. En soulevant alors le lipome on voit qu'il est réuni à la cavité abdominale par une sorte de pédicule qui passe à travers le petit anneau. Ce pédicule n'est autre chose qu'un minuscule cul-de sac péritonéal qui a accompagné le peloton graisseux dans son exode. On trouve qnelquefois ce diverticule se prolongeant jusqu'au centre du lipome. On voit que la connaissance de cette disposition est de la plus haute importance. En la méconnaissant, on s'exposerait à sectionner simplement la pédicule du lipome, et par conséquent à ouvrir le péritoine et à le laisser tel. Les conséquences d'une pareille conduite deviendraient plus grave, si dans le diverticule péritonéal s'était déjà insinué une anse intestinale.

« Au-dessous de l'ombilic, nous dit Cruveilhier, l'entre-croise-
« sement est soulevé par des fibres longitudinales qui constituent
« un petit cercle parfaitement distinct, lequel semble former

« cloison entre les muscles droits, va grossissant de l'ombilic à « la symphyse, et peut-être aisément senti à travers la peau, chez « les sujets amaigris. Ce petit cordon, qui occupe exclusivement « la partie sous-ombilicale de la ligne blanche n'est autre chose « que le tendon commun des muscles pyramidaux. Aussi n'existe-« t-il que chez les sujets pourvus de ces muscles pyramidaux, et « son développement est-il constamment en rapport avec celui « de ces muscles. »

Je crois que Cruveilhier est allé trop loin en attribuant aux muscles pyramidaux la formation du « cordon qui semble former « cloison entre les droits ».

Lorsqu'on considère la ligne blanche dans le sens antéro-postérieur, on s'aperçoit qu'elle ne forme pas une lame aplatie d'avant en arrière et s'étendant entre les droits. Elle constitue au contraire un septum fibreux, étendu d'avant en arrière et mesurant de un à deux centimètres.

Il s'agit là d'une véritable cloison placée de champ, entre les bords internes des droits et le long de laquelle s'établit la soudure par entre-croisement entre les feuillets antérieur et postérieur de la gaine des droits.

Près du pubis, la disposition en cloison est plus accentuée et l'extrémité inférieure de la ligne blanche s'insère dans le sens antéro-postérieur depuis le bord antérieur du pubis jusqu'à son bord postérieur. D'autre part, lorsqu'on considère cette même extrémité de face, on voit la partie qui constitue le bord postérieur de la ligne blanche s'étaler au-dessus du pubis, et s'épanouir en un ligament triangulaire qui prend ses insertions sur la face supérieure de l'os, près de son bord postérieur, de chaque côté de la symphyse. Les Allemands ont donné à cette formation le nom d'adminiculum lineæ albæ. On reconnaît là le ligament sous-pubien de Breschet. Les pyramidaux ont un rôle peu important dans la formation de la ligne blanche. Ce sont deux petits muscles en qui Brosicke — cité par Paul Delbet — voit les rudi-

ments d'un muscle chargé de soutenir la poche ventrale des marsupiaux. Insérés à la partie antérieure et supérieure de la symphyse, ils se terminent en haut, à une hauteur variable sur la ligne blanche. M. Paul Delbet les compare à de véritables haubans, pour la ligne blanche. Par leur contraction, ils l'empêchent de se dévier latéralement. Ils constituent, vis-à-vis de la paroi, de véritables auxiliaires des droits. De plus, la ligne blanche forme entre le pubis et l'appendice sternal, un ligament qui sert d'appui aux muscles abdominaux et limite l'extension immodérée du tronc en arrière (Bourgery). On a comparé la ligne blanche à une sorte de sternum abdominal flexible, lié à celui du thorax par l'intermédiaire du cartilage xiphoïde, pièce élastique et mobile, de transition.

L'ombilic est situé sur le trajet de la ligne blanche à peu près à égale distance du bord supérieur de la symphyse pubienne et du sommet de l'appendice xiphoïde. On le trouve au-dessus chez l'enfant qui vient de naître, au-dessous chez l'adulte.

M. le professeur Tillaux s'est livré à de nombreuses mensurations pour établir la situation de l'ombilic par rapport à la hauteur des individus et par rapport à la paroi abdominale.

Il a obtenu les résultats suivants :

« Les différences individuelles sont très nombreuses et sont en « rapport avec la différence de longueur des membres inférieurs. « Toutefois l'ombilic est situé sensiblement au-dessus du milieu « du corps chez l'adulte; la moyenne de leur taille chez treize « sujets étant d'un mètre soixante-sept centimètres, dont la « moitié est quatre-vingt-trois centimètres et demi, la distance « moyenne de l'ombilic au sommet de la tête a été de soixante-« quatre centimètres, c'est-à-dire que l'ombilic siégeait à vingt « centimètres au-dessus du milieu du corps. La situation précise « de l'ombilic par rapport à la paroi abdominale présente égale-« ment des variétés individuelles. On peut cependant dire d'une « manière générale qu'il siège à peu près à égale distance du

« sommet de l'appendice xiphoïde et du bord supérieur de la « symphyse pubienne. » L'ombilic se forme après la flétrissure du cordon et sa chute au niveau de la paroi abdominale. Il en résulte la production d'une cicatrice.

M. le professeur Richet, qui a donné de la région ombilicale une description très particulière, adopte un plan d'étude que je suivrai à cause de sa commodité : il s'occupe successivement de l'anneau proprement dit et des parties qui le traversent.

Conformation extérieure. — Les différentes parties qui composent l'ombilic sont, en allant de la périphérie vers le centre :

1° Un bourrelet cutané circulaire ou formé de deux plis en croissant, qui porte le nom de bourrelet ombilical; 2° Un sillon immédiatement situé en dedans du bourrelet et circonscrit par lui : c'est le sillon ombilical: 3° Un petit mamelon portant en son centre une cicatrice, de forme variable, froncée et déprimée, au fond de laquelle vient aboutir un cordon fibreux qui traverse l'anneau ombilical.

Lorsqu'on examine ces parties sur une coupe antéro-postérieure, on peut voir que l'ombilic est constitué par la superposition des plans suivants : 1° la peau; 2° l'anneau ombilical; 3° le péritoine. La peau très fine en cette région est dépourvue au niveau de la cicatrice, de son fascia superficialis et de la couche graisseuse sous-cutanée.

L'anneau ombilical est constitué aux dépens de la ligne blanche. On pourrait le considérer comme un des nombreux orifices qui le perforent et qui donnent passage aux vaisseaux de la paroi. Ces orifices résultent, on le sait, de l'entre-croisement des bandelettes tendineuses provenant de côtés opposés. Les vaisseaux ombilicaux étant plus volumineux que ceux que l'on trouve dans la région, nécessitent un orifice de passage plus considérable. D'où les dimensions de l'anneau ombilical.

Cet anneau est donc formé par l'entre-croisement de rubans

fibreux qui dépendent des aponévroses abdominales. Sa forme n'est pas arrondie. Elle a été justement comparée par Blandin à une gueule de four; la portion cintrée étant à la partie supérieure et la portion droite à la partie inférieure. Richet lui attribue une forme irrégulièrement quadrilatère. En arrière de ces faisceaux fibreux qui appartiennent à la ligne blanche, Richet en décrit deux autres, constitués par des fibres curvilignes, demi-circulaires, situés l'un en haut, l'autre en bas, et qui, après avoir parcouru, le supérieur, la moitié supérieure de l'ouverture ombilicale, l'inférieur, la moitié correspondante, s'entre-croisent aux deux extrémités du diamètre transversal, pour se perdre insensiblement sur la face postérieure des aponévroses abdominales, qui forment la ligne blanche et dont ils sont indépendants (Richet).

Il résulte de cette description de Richet que le contour fibreux de l'anneau se trouve constitué par deux sortes de fibres : les unes superficielles, dépendent manifestement de la ligne blanche; les autres, profondes, curvilignes ont la même disposition qu'elle. Ces faisceaux seraient formés de fibres élastiques et constitueraient un véritable sphincter, le sphincter ombilical.

Cette formation n'est rien moins que douteuse. M. le professeur Tillaux n'a jamais pu la rencontrer dans ses dissections (1).

Organes qui traversent l'anneau. — A travers l'anneau passent l'ouraque, la veine et les artères ombilicales. Vestiges des éléments qui pendant la vie intra-utérine établissaient des rapports vasculaires entre la mère et le fœtus, ces organes constituent un cordon fibreux qui aboutit à la face profonde de l'ombilic.

« Dans les premiers temps qui suivent la naissance, nous dit « M. le professeur Tillaux, les vaisseaux correspondent à peu « près au centre de l'anneau de telle sorte que lorsqu'une hernie « se produit à cette époque de la vie, l'intestin pénètre au centre

1. MM. Robin, Tillaux, Féré, Vaillard, Bouvier, n'ont jamais pu trouver le sphincter sous-ombilical de Richet. Ils nient son existence.

« de la cicatrice et se trouve recouvert des vaisseaux ombilicaux « qui lui impriment en divergeant une forme trilobée, si la hernie « est volumineuse. Plus tard, les artères ombilicales et l'ouraque « exerçant sur la cicatrice une action plus forte que celle de la « veine ombilicale, l'attirent en bas, en sorte que finalement les « vaisseaux ombilicaux, ou plutôt les cordons qui résultent de « leur oblitération, ne correspondent plus au centre de l'anneau « ombilical mais bien à son bord inférieur. Le bord supérieur, « au contraire se trouve libre d'adhérences. Il en résulte que la « hernie ombilicale de l'adulte ne sort plus par le centre de la « cicatrice entre les trois vaisseaux ombilicaux, comme chez « l'enfant, mais au-dessus de la veine ombilicale, et par la partie « supérieure de l'anneau. » Les éléments du cordon se trouvent confondus au niveau de l'anneau en un noyau fibreux qui adhère intimement à la partie inférieure de la circonférence de l'anneau et à la peau. La veine ombilicale qui gagne le sillon antéro-postérieur du foie, n'adhère pas à la partie supérieure de l'anneau et suit son côté droit. Au niveau de la cicatrice et du noyau fibreux, la peau est très adhérente. D'autre part, le péritoine adhère aussi au même point. On peut le décoller tout autour. M. Richet fait observer qu'au niveau de la veine ombilicale les adhérences sont très faibles avec la paroi, à tel point que lorsqu'on a détaché le péritoine, on peut glisser un stylet le long de la paroi supérieure de la veine ombilicale, et le faire pénétrer sans résistance jusque sous la peau et immédiatement au-dessus de la cicatrice ombilicale. Un petit peloton graisseux occuperait, entre la circonférence supérieure de l'anneau et de la veine, l'espace dépourvu d'adhérences, et cette boule adipeuse se continuerait avec un tissu graisseux abondant qu'on rencontre autour de la veine ombilicale, dans la gouttière ombilicale. Lorsqu'on continue cet examen de la face profonde de l'anneau ombilical, on peut voir que le péritoine se comporte différemment en haut et en bas. En haut, il est fortement soulevé par la veine

ombilicale qui se rend au foie et lui forme un repli accusé appelé faux de la veine ombilicale. La séreuse est donc fatalement tenue éloignée de la face postérieure de la ligne blanche. Inférieurement au contraire, il lui reste appliqué, à peine soulevé, pendant un certain temps du moins, par le léger relief que forment l'ouraque et les artères ombilicales appliquées contre la paroi.

Au-dessous du péritoine se trouve le fascia sous-péritonéal qui le double. Richet le compare au fascia transversalis de la région inguinale et lui donne le nom de fascia umbilicalis. Tout comme lui le fascia umbilicalis de Richet fait partie de l'aponévrose sous-péritonéale.

« Le péritoine qui enveloppe la veine ombilicale, nous dit « Richet, est depuis l'anneau jusqu'à trois ou quatre centimètres « au-dessus de cette ouverture, doublé par une lamelle blan- « châtre, à fibres dirigées transversalement, et croisant à angle « droit la direction de la veine. Ces fibres peuvent être suivies « jusque sur les bords des muscles droits où elles se confondent « manifestement avec le feuillet postérieur de leur gaine aponé- « vrotique. Inférieurement ce fascia ne descend point au-dessous « de la cicatrice ombilicale. Supérieurement, tantôt il finit nette- « ment à trois ou quatre centimètres au-dessus de l'anneau, et « d'autres fois il est impossible de lui assigner des limites pré- « cises. » Ce fascia renforcerait, d'après Richet, la partie supérieure de l'orifice d'entrée de la veine ombilicale, et servirait à constituer la paroi postérieure de *la gouttière ombilicale*, comprise d'autre part entre la face postérieure de la ligne blanche et le bord interne des muscles droits. L'adhérence du fascia umbilicalis de Richet à la gaine des droits existe réellement, mais sa fusion même avec le feuillet postérieur de cette gaine ne se fait pas. Comme je l'ai déjà dit le fascia umbilicalis est une partie du fascia sous-péritonéal. Développé et épaissi au niveau de la faux de la veine ombilicale, où il subit un frottement et supporte une tension, il s'amincit insensiblement et se continue aussi bien en

haut que sur les côtés, avec le péritoine qu'il double et sépare de l'aponévrose profonde des muscles de la paroi. En bas, il adhère comme le péritoine lui-même à la cicatrice ombilicale. La gouttière ombilicale n'est donc pas fermée sur les côtés, comme le dit Richet, d'une façon complète. Cet auteur admet en fin de compte l'existence d'un « canal ou mieux d'un trajet qui reçoit à « quelques centimètres au-dessus de l'anneau la veine ombili- « cale et aboutit à la cicatrice cutanée. Il n'est séparé de la « peau que par un paquet graisseux continu avec le tissu adipeux « qui entoure la veine, de telle sorte qu'un stylet suit les vestiges « celluleux de ce vaisseau et arrive jusque sous les téguments. » De là à établir des analogies avec le trajet inguinal, il n'y avait qu'un pas, et ce pas, M. Richet l'a franchi. Sa description est très ingénieuse, mais vouloir conclure de l'existence d'un soulèvement du péritoine et d'un épaississement du fascia sous-péritonéal, très naturellement explicable, à celle d'un trajet analogue au canal inguinal, est beaucoup trop spécieux. D'ailleurs, jamais une observation n'est venue corroborer le dire de M. Richet. Et puis, comment l'intestin s'engagerait-il dans un canal qui ne présente ni trajet, ni orifice ? (Tillaux.)

Développement de l'ombilic et des parois ventrales.

Pour rédiger ce chapitre qui n'a d'autre prétention que de présenter un résumé clair et suffisamment complet de la question, j'ai fait les plus larges emprunts aux meilleurs classiques.

Hertwig, Mathias, Duval, Gilis, A. Prenant, Debierre, Balfour, Kolliker, etc., ont été successivement mis par moi à contribution.

Dans l'ovule en voie de développement, la segmentation est inégale, ainsi que l'ont établi les travaux de notre compatriote Coste en 1849. Cet ovule se divise d'abord en deux sphères dont l'une,

la sphère épiblastique est plus volumineuse que l'autre, *la sphère hypoblastique* dont l'apparence est granuleuse.

La sphère épiblastique se segmente beaucoup plus rapidement que la sphère hypoblastique. Aussi, au bout de quelque temps, les cellules qui dérivent de la segmentation rapide de la sphère épiblastique ne tardent-elles pas à s'étendre autour des sphères, plus lentes à se multiplier, qui dérivent de la sphère hypoblastique. Elles finissent par les envelopper, sauf en un point qui reste incomblé et par où se peuvent apercevoir les cellules hypoblastiques recouvertes par les cellules épiblastiques. Ce point, c'est le blastopore.

Bientôt, le blastopore lui-même disparaît et la couche des cellules épiblastiques devient continue par-dessus l'hypoblaste.

En ce moment, la masse des cellules hypoblastiques qui formaient une sphère de cellules agglomérées, adhérant en tous ses points à la surface interne de la sphère creuse qui la contient, cesse de lui adhérer, et une sorte de fente se produit entre l'ectoderme (couche épiblastique) et les globes inclus qui sont entodermiques (couche hypoblastique). La séparation s'accentuant, la fente se transforme peu à peu en une véritable cavité, à laquelle est attribué le nom de vésicule blastodermique. Sa paroi est constituée par une seule rangée de cellules épiblastiques, aplaties. Les cellules hypoblastiques ont été refoulées et comme tassées sous forme d'un amas qui porte le nom de résidu vitellin, situé à la face interne de la sphère épiblastique (vésicule blastodermique), au niveau du point où existait autrefois le blastopore. La fente dont la production à amené cette différenciation s'est produite et s'est accrue sous l'influence de l'apparition d'un liquide qui s'est accumulé entre le feuillet ectodermique et le feuillet entodermique.

La vésicule blastodermique, dont la paroi porte le nom de blastoderme, porte donc en un point de sa surface interne qui correspond au blastopore, un amas de cellules qui dessine sur

elles une sorte de tache opaque, la tache ou l'aire embryonnaire.

Avec les progrès du développement, l'aire embryonnaire se modifie. Le résidu vitellin s'étale, s'aplatit et s'étend sous l'épiblaste, par sa périphérie. Seule, cette partie périphérique en voie d'étalement, s'amincit; la partie centrale primitive, correspondant au blastopore, reste épaisse.

Bientôt la couche épiblastique est doublée sur la plus grande partie de sa surface par une couche hypoblastique résultant de l'étalement de l'aire embryonnaire. Dans tous les points où ce renforcement existe, *la région* est dite *didermique*. Au pôle opposé à la tache embryonnaire, la vésicule blastodermique ne présente encore pour paroi que la couche épiblastique. C'est *la région monodermique*. Au niveau de la tache on trouve, de dehors en dedans, une première couche appartenant à la paroi et qui est l'épiblaste; une seconde couche appartenant à l'hypoblaste, composée de cellules irrégulières, c'est la couche moyenne ou feuillet moyen; enfin, au-dessous, une troisième couche représentant l'hypoblaste non modifiée. Il existe donc là une *région tridermique*.

Rauber a de son côté distingué dans cette région tridermique, qui correspond à la tache embryonnaire : 1° Une couche externe représentant les cellules épiblastiques. Il lui donne le nom d'ectoderme primitif ou couche recouvrante de Rauber; 2° une couche moyenne à cellules épaisses et hautes; 3° une couche profonde à cellules larges et aplaties. Les deux dernières couches sont formées par l'étalement du résidu vitellin. La tache embryonnaire ne conserve pas longtemps sa forme circulaire. Elle devient ovale et prend finalement l'apparence d'une semelle de soulier ou d'un corps de guitare. C'est alors que le premier rudiment de l'embryon apparaît en elle, sous forme d'une tache obscure. Les choses se passent de la façon suivante : à l'extrémité postérieure et rétrécie de l'aire embryonnaire dont la forme est maintenant ovalaire, se montre la ligne primitive. L'extrémité antérieure de

cette ligne aboutit à une tache claire : le nœud de Hansen. Bientôt la ligne primitive se creuse un sillon qui est la gouttière primitive. En examinant la constitution de la paroi blastodermique au niveau du segment antérieur, renflé de l'aire embryonnaire, en avant du nœud de Hansen, par conséquent, on voit que le blastoderme est constitué par deux feuillets juxtaposés. Une coupe passant par la ligne primitive, montre les deux feuillets primaires confondus au niveau de la ligne primitive. Sur les parties postérieures et latérales de la tache embryonnaire, on voit de chaque côté de la ligne primitive, le feuillet moyen. Il s'étend en dehors de la tache, la déborde, et s'étale entre le feuillet externe et le feuillet interne pour constituer l'aire vasculaire ou aire opaque. Plus tard, le feuillet moyen se développe en avant du nœud de Hansen. Des trois feuillets blastodermiques dont je viens de donner l'origine, vont dériver tous les organes du corps humain. Du feuillet externe naîtront l'épiderme cutané, ses annexes (glandes et poils) et enfin tout le système nerveux central et périphérique.

Du feuillet interne dérivent l'épithélium du tube digestif et de ses glandes annexes, l'épithélium de l'appareil respiratoire. Du feuillet moyen proviennent le tissu conjonctif, les os, les muscles, le sang, les vaisseaux, etc. Je laisserai de côté les feuillets externe et interne et me contenterai de poursuivre l'évolution du feuillet moyen. Une formation dite gouttière médullaire dérivant du feuillet externe se montre, qui sera l'origine du système nerveux central; aussitôt après, le feuillet moyen ou *mésoderme*, se divise de chaque côté en deux portions : l'une plus rapprochée de la gouttière vertébrale et de la notocorde porte le nom de lame vertébrale, l'autre qui s'insinue entre les feuillets externe et interne porte le nom de *lame latérale*. Cette lame latérale, par une sorte de clivage, se divise en deux feuillets séparés par une cavité. L'un de ces feuillets s'accole au feuillet externe et porte le nom de lame *fibro-cutanée*; l'autre, qui s'unit à l'endoderme,

est la lame fibro-intestinale. La lame fibro-cutanée, réunie au feuillet externe, ectodermique ou corné, forme la *somatopleure*. La lame fibro-intestinale réunie au feuillet interne forme la *splanchnopleure*.

Les deux lamelles mésodermiques restent indivises au voisinage de la proto-vertèbre. Elles sont réunies par une masse cellaire qui dépend du feuillet moyen et représente le pédicule de chacune d'elles. C'est la lame mésentérique. En dehors de la lame mésentérique, les deux lamelles mésodermiques sont séparées par une cavité qui a reçu le nom de *cavité pleuro-péritonéale* ou de cœlome interne. On l'appelle aussi *cavité générale du corps*.

Jusqu'ici la vésicule blastodermique était sphérique. En un point de sa paroi épaisse, elle portait la tache germinative, en forme de disque étalé. Transformé en embryon par l'apparition des modifications que nous venons de signaler, cet embryon s'incurve vers le centre et ses extrémités supérieure et inférieure se rapprochant l'une de l'autre, les lames latérales se recourbent d'arrière en avant et convergent.

L'embryon présente alors la forme d'une petite nacelle. En même temps il s'enfonce dans le vitellus de l'œuf, en déprimant la paroi vésiculaire. Il s'établit de la sorte autour de lui une rigole ou gouttière dite — *gouttière limitante*. — L'extrémité antérieure de l'embryon repliée donne lieu au repli céphalique ou capuchon céphalique : l'extrémité postérieure au repli caudal. Les parties latérales en se rapprochant forment les replis latéraux qui ne sont autre chose que *les parois ventrales*. Nous avons vu le feuillet moyen se dédoubler en deux feuillets dont l'un s'accole à l'ectoderme et l'autre à l'entoderme, pour former d'une part la lame fibro-cutanée, et de l'autre la lame fibro-intestinale. La lame fibro-cutanée, formée de deux feuillets, donnera lieu à la paroi ventrale primitive, la lame fibro-intestinale produira les tuniques primitives de l'intestin. Entre ces deux formations s'étend le cœlome qui les sépare. Le phénomène du dédoublement du

feuillet moyen que nous avons indiqué s'annonce par l'apparition des veines omphalo-mésentériques. Elles occupent, dans ce feuillet moyen, l'épaisseur de sa moitié interne de dédoublement, et dès l'apparition de ces vaisseaux, la cavité pleuro-péritonéale se montre dans chaque feuillet sous forme d'une petite fente. Dès lors, les parois thoraciques et abdominales forment ensemble la lame centrale primitive, constituée de chaque côté par l'ectoderme et la lame fibro-cutanée du mésoderme. Chaque moitié chemine vers l'autre et bientôt le réunion se fait sur la ligne médiane. Il en résulte une première ébauche de la paroi primitive connue sous le nom de *membrane unissante inférieure de Rathke*. Seule, l'ouverture ombilicale persistera, mais se rétrécira peu à peu, de haut en bas, et d'un côté à l'autre.

Bientôt les vaisseaux viennent s'ajouter à la paroi ventrale primitive. Ils se forment dans son feuillet externe ou cutané primitif. Ils communiquent d'un côté avec les aortes primitives et les veines cardinales, et de l'autre avec les veines ombilicales naissantes. D'autre part, les lames vertébrales, situées entre les parois ventrales et la corde dorsale, se divisent en trois segments. Du segment postérieur vont partir des formations qui s'insinueront dans la paroi ventrale et en assureront la solidité. Les bords internes des lames ventrales se soudent avec les masses vertébrales. Aussitôt le segment postérieur de la masse vertébrale, appelé lame musculaire, se prolonge à travers la paroi ventrale et la pénètre d'avant en arrière en s'étalant suivant un plan qui la dédouble en un mince feuillet interne qui est la séreuse pleuro-péritonéale, et un feuillet externe plus important qui est le derme ou feuillet cutané permanent. Du segment antérieur des masses vertébrales, naissent d'autre part le nerf rachidien avec ses deux racines et son ganglion, et en avant de lui la côte. Les nerfs spinaux qui croissent en avant de la lame musculaire se dirigent vers sa face interne et la suivent dans sa marche. La côte, à la région thoracique, est parallèle au nerf spinal et

longe son bord inférieur. Elle se conduit comme lui par rapport à la lame musculaire.

Ainsi donc la paroi possède en fin de compte tout ce qui lui est nécessaire pour assurer sa vitalité et sa solidité.

Elle sera complétée en avant : par la formation et la soudure des moitiés latérales du sternum, en haut ; en bas, par la formation et la juxtaposition des muscles droits de l'abdomen. Lorsque la transformation de la paroi primitive en paroi définitive n'est pas complète, les viscères abdominaux sont simplement recouverts par les deux feuillets de la membrane unissante inférieure de Rathke. Ils sont ténus, transparents et analogues à l'omnios qui en est la continuation.

Le reploiement de l'embryon et la formation de replis latéraux arrivant par leur réunion sur la ligne médiane à fermer la gouttière qu'il forme primitivement ont pour conséquence immédiates : 1° La division des feuillets blastodermiques en deux portions, l'une intra-embryonnaire, l'autre extra-embryonnaire. 2° La division de la cavité de la vésicule blastodermique en deux parties, l'une intra-embryonnaire, futur tube digestif, l'autre extra-embryonnaire, véritable sac vitellin, qui prend le nom de vésicule ombilicale. La cavité de l'embryon communique avec la vésicule par un canal omphalo-vitellin.

L'ombilic encore largement ouvert pendant les premières semaines de la vie fœtale, donne passage : 1° au pédicule de la vésicule ombilicale ; 2° à l'ouraque ; 3° aux artères ombilicales et à la veine du même nom. D'autre part les vaisseaux omphalo-mésentériques sont appliqués au pédicule de la vésicule ombilicale. Bientôt le pédicule de la vésicule ombilicale et ses vaisseaux disparaissent et il ne reste plus que l'ouraque et les vaisseaux ombilicaux. Ils constituent les éléments les plus importants du cordon ombilical. C'est un organe qui rattache l'embryon au placenta. Il est presque toujours tordu en spirale sur lui-même et cela de gauche à droite. La gelée de Wharton forme sa trame, sa matière fondamentale. C'est

une substance molle, gélatineuse, semée de fibres élastiques dont l'ensemble constitue un réseau de tissus muqueux à cellules fusiformes et étoilées. Les vaisseaux ombilicaux comprenent les deux artères et la veine ombilicale. Le canal allantoïdien et le canal vitellin forment au début de la grossesse les parties principales du cordon ombilical. Ils se réduisent plus tard à l'état de vestiges insignifiants. Il est rare de trouver à la naissance des traces des vaisseaux omphalo-mésentériques. Enfin l'amnios qui au début du développement formait autour du canal allantoïdien et du canal vitellin une gaine distincte, que l'on peut isoler, se soude plus tard à la gelée de Wharton, excepté au niveau de l'ombilic où elle constitue sur une petite étendue, une membrane spéciale, isolable. La paroi amniotique n'en forme pas moins la gaine du cordon, et se continue du côté de l'ombilic avec la peau du fœtus qui remonte à un ou deux centimètres sur le cordon. Quelquefois on trouve à la naissance une anse intestinale logée au milieu des éléments du cordon.

Comment se ferme l'anneau ombilical? Thompson, qui avait démontré qu'à chaque bandelette aponévrotique s'entre-croisant sur la ligne médiane pour former la ligne blanche faisait suite un faisceau musculaire, pensait que l'action de ces muscles pouvait se faire sentir et amener le rétrécissement de l'ouverture ombilicale. Il en résulterait un resserrement de l'anneau, lequel serait suffisant pour produire la chute du cordon. Le mécanisme inventé par Thompson ne saurait être invoqué. La texture de la ligne blanche montre suffisamment que les bandelettes qui la constituent sont soudées les unes aux autres et immuablement fixées.

Richet a donné une explication tout aussi inadmissible.

Cet auteur croit à l'existence autour de l'anneau et à sa face péritonéale d'une sorte de sphincter formé de fibres pâles ayant l'apparence des fibres musculairee de la vie organique, de l'intestin par exemple, ou bien encore de la tunique des artères ou du dartos.

« Ces fibres, dit M. Richet, ne sont point circulaires et ne par-
« courent pas toute la circonférence de l'anneau; le plus souvent,
« elles sont disposées assez irrégulièrement, quelquefois je les ai
« trouvées rassemblées en deux faisceaux l'un supérieur, l'autre
« inférieur, circonscrivant chacun une moitié de l'ouverture et
« s'entre-croisant sur une ligne qui couperait transversalement
« l'ombilic. Ces faisceaux distincts des fibres albuminées qui
« constituent l'ouverture ombilicale se terminent en mourant à
« quelques millimètres en dehors du contour fibreux et semblent
« prendre insertion par leurs extrémités, sur la face postérieure des
« aponévroses abdominales ». M. Richet admet que cette formation joue le rôle d'un anneau contractile dont les fibres enserrent la veine, mais surtout les artères et l'ouraque sur les enfants chez lesquels la section du cordon est sur le point de s'achever : « Le
« sphincter ombilical se resserrant insensiblement sur les vais-
« seaux dès qu'ils ne sont plus traversés par le courant sanguin,
« cette striction opère progressivement leur section, comme par
« le fait d'une ligature. »

L'existence anatomique du sphincter contractile admis par Richet est plus que douteuse. Comme le dit d'ailleurs très justement M. le professeur Tillaux « la vérité est que la séparation
« s'opère par suite de l'absence de vaisseaux dans le cordon ;
« celui-ci se flétrit et se détache dans le point où s'arrêtent les
« vaisseaux. »

Vaisseaux et Nerfs.

On trouve, desservant la paroi abdominale antérieure, et particulièrement le corps musculaire du droit, une artère importante à plusieurs points de vue, l'artère épigastrique. A côté de ce vaisseau important s'en trouvent d'autres qui proviennent directement du tronc de l'aorte. Branche de l'iliaque externe, l'épigastrique naît le plus souvent en dedans de ce tronc. Elle se détache pour-

tant quelquefois de sa partie antérieure à quelques millimètres seulement au-dessous de l'arcade fémorale. Cette hauteur d'origine n'est d'ailleurs pas constante, et on peut l'évaluer quelquefois à 2, 3, 4, 5 et même 6 centimètres au-dessus de l'arcade. Cruveilhier donne comme mesures habituelles deux ou trois lignes, il présente comme exception celles d'un demi-pouce, un pouce et même deux pouces au-dessus de l'arcade. L'origine de l'obturatrice et de l'épigastrique par un tronc commun est très fréquente. Très fréquemment aussi l'artère épigastrique donne naissance à l'artère obturatrice. La réciproque est exceptionnelle. Quoi qu'il en soit de ses rapports avec l'obturatrice, l'artère se porte transversalement ou obliquement en dedans et aussi un peu en avant, en décrivant quelques flexuosités. Elle se trouve presque aussitôt en arrière du cordon spermatique chez l'homme, et du ligament rond chez la femme. Elle se redresse alors pour remonter verticalement après avoir formé une sorte d'anse à concavité dirigée en haut et en dehors et qui est embrassée par l'anse correspondante, orientée en sens contraire, décrite par le cordon ou le ligament rond. Continuant sa marche, l'épigastrique se dirige ensuite en haut et en dedans, vers le bord externe du muscle droit, qu'elle atteint bientôt. Elle le croise et gagne obliquement sa face postérieure. Dans son trajet depuis son point d'origine, jusqu'à son arrivée au bord externe du droit, l'épigastrique est située derrière l'aponévrose profonde du transverse, appelée fascia transversalis. Elle chemine dans le tissu cellulaire lâche qui unit à la paroi le fascia sous-péritonéal. Parvenue au contact du muscle, l'artère perfore le feuillet postérieur de sa gaine très mince en cette région, à quelque distance du bord externe du muscle. Elle devient alors franchement rétromusculaire, monte verticalement et finalement, au voisinage de l'ombilic pénètre dans l'épaisseur même du muscle. Je me suis expliqué précédemment sur les relations qui existent entre les différences de hauteur de l'artère et de l'arcade de Douglas. Je n'y reviendrai pas. Une fois dans l'épaisseur du muscle, l'épigas-

trique se divise et se perd en s'anastomosant avec les branches terminales de la mammaire interne. Dès son origine l'artère épigastrique fournit des branches. C'est d'abord un rameau funiculaire qui accompagne le cordon; un rameau symphysaire qui va s'anastomoser derrière la symphise avec son homologue; un rameau anastomotique qui se rend à l'obturatrice. Je n'insiste pas. Arrivée dans la région qui nous intéresse, et pendant son trajet oblique et ascendant, l'épigastrique fournit de nombreux rameaux ascendants internes et ascendants externes. Tous traversent obliquement le muscle droit, et aboutissent à sa face antérieure. Ils rampent dans le périmysium antérieur et percent ensuite le feuillet antérieur de la gaine. Les rameaux externes perforent l'aponévrose le long de la ligne blanche, les rameaux internes au niveau du bord externe de la gaine et viennent se distribuer ensuite à la peau.

Il est très difficile d'éviter des hémorrhagies assez abondantes lorsqu'on dissèque la face antérieure du feuillet antérieur de la gaine au cours de la cure radicale d'une hernie de l'ombilic. Les rameaux artériels sectionnés au ras de l'aponévrose, saignent abondamment et se retranchent au-dessous du feuillet. On ne peut réussir à les pincer. Pour que la chose devienne possible, il faut ouvrir rapidement et mettre à découvert la face antérieure du muscle lui-même.

Ces rameaux s'anastomosent avec la mammaire interne et avec les artères lombaires. Quant à l'anastomose proprement dite avec la mammaire interne, elle se fait par inosculation entre vaisseaux capillaires dans l'épaisseur même du muscle.

On sait que la mammaire interne descend verticalement de la sous-clavière dont elle naît, derrière l'extrémité interne de la clavicule. Après avoir longé le bord du sternum, entre le triangulaire du sternum et l'intercostal interne, elle se prolonge dans l'épaisseur du droit où elle rencontre les divisions supérieures de l'épigastrique.

Le canal de dérivation constitué par l'épigastrique et la mam-

maire interne établit une voie d'anastomose entre la circulation du membre inférieur et celle du membre supérieur.

Le sang arrive à la paroi antérieure de l'abdomen par une autre source. L'aorte abdominale donne des branches pariétales destinées aux parois de l'abdomen : ce sont les artères lombaires. Analogues aux intercostales, elles se détachent au niveau de chaque espace intertransversaire et donnent un rameau dorso-spinal, et un rameau abdominal qui chemine d'arrière en avant. Ce rameau parvenu au côté externe du carré des lombes se divise en une branche qui court entre le transverse et le petit oblique, et une autre branche qui chemine entre le petit oblique et le grand oblique. Elles se terminant dans les muscles de la paroi, en allant jusqu'aux droits. A leur niveau les rameaux terminaux s'anastomosent avec l'épigastrique et la mammaire interne.

Les veines de la région affectent la même disposition que les artères et ont les mêmes rapports. La circulation veineuse est double. C'est ainsi que l'épigastrique est accompagnée par deux veines qui se terminent par un seul tronc dans la veine iliaque, un peu au-dessous de l'artère épigastrique. La plus large de ces veines est entre l'artère et le pubis. Les traités classiques nous apprennent qu'il existe dans la région deux ordres de lymphatiques : des lymphatiques superficiels et des lymphatiques profonds. Les lympathiques superficiels sous-ombilicaux naissent de l'ombilic, des téguments et de l'aponévrose du grand oblique. Ils aboutissent aux ganglions inguinaux supérieurs. Les lymphatiques superficiels sus-ombilicaux vont aux ganglions axillaires. Les lympathiques profonds forment un véritable réseau confluent dans le tissu sous-péritonéal, en arrière de l'ombilic. Ils gagnent le chapelet ganglionnaire rétro-sternal ainsi que les lymphatiques de la partie antérieure du foie et du diaphragme. Beaucoup vont aux vaisseaux intercostaux antérieurs sous-pleuraux. Les lymphatiques qui se rendent à la partie moyenne du foie en suivant le ligament suspenseur traversent le diaphragme, derrière l'ap-

pendice xiphoïde, pour se rendre dans un ganglion situé au devant de la base du péricarde. De là, ils gagnent les lymphatiques mammaires internes et vont avec au canal thoracique. Ceux du côté droit aboutissent à la grande veine lymphatique (Sappey).

L'innervation de la région antéro-médiane et celle des droits en particulier est sous la dépendance des nerfs intercostaux inférieurs. Ces nerfs, arrivés au bord externe du droit émettent un premier rameau perforant antérieur, qui traverse d'arrière en avant le bord externe du droit et se termine à la peau de la région. Le second rameau passe à la face profonde du muscle, le perfore vers son bord interne en formant le deuxième rameau perforant antérieur. Le douzième nerf intercostal affecte à son origine des connexions avec le plexus lombaire.

Deux branches nerveuses tirent leur origine du plexus lombaire, et vont innerver le droit en se comportant de la même façon que les nerfs intercostaux. Ce sont les nerfs grand abdomino-génital et génito-crural. Les rameaux abdominaux de ces deux nerfs, pour gagner les droits, cheminent accolés l'un à l'autre entre le grand et le petit oblique de l'abdomen, auxquels ils fournissent des rameaux.

DEUXIÈME PARTIE

TRAITEMENT CHIRURGICAL

DES HERNIES DE L'OMBILIC

ET DE

LA LIGNE BLANCHE

HERNIES DE L'OMBILIC

Les hernies de l'ombilic se divisent en deux grandes classes :

Les hernies congénitales;

Les hernies acquises.

Dans cette dernière classe il est encore nécessaire de faire une distinction entre la *hernie ombilicale des enfants et celle des adultes.*

N'ayant pas l'intention de faire dans ce travail une étude complète des hernies, ce qui m'entraînerait trop loin et me forcerait à entrer dans des détails inutiles, je me bornerai à mettre en lumière les points qui peuvent directement éclairer le chirurgien et lui être d'un secours utile dans le traitement chirurgical de la hernie ombilicale que j'ai surtout en vue.

A cet égard, l'étiologie et l'anatomie pathologique me paraissent présenter un intérêt tout particulier. J'insisterai d'autant plus volontiers sur chacun de ces deux chapitres que les connaissances qui en découleront, se lieront étroitement avec celles qui se dégagent de la partie anatomique de ce mémoire. Elles ne feront que les compléter. Après cette exposition préliminaire, le traitement chirurgical pourra être exposé avec beaucoup plus de fruit.

Hernies congénitales.

L'exposé que nous avons fait plus haut du développement des parois de l'abdomen et de la fermeture de l'orifice ombilical, nous dispenseront de faire précéder ce chapitre des notions embryologiques indispensables à son intelligence. La hernie congénitale a mérité d'être ainsi appelée parce qu'elle existe à l'époque de la naissance. On la rencontre même chez de jeunes embryons aussi ne peut-on faire autrement que de l'attribuer à un vice originel dans la formation de l'ombilic. Mais cette ancienneté même de la hernie ombilicale entraîne encore à la nécessité de faire une distinction. Comme le dit très bien M. Nicaise, il y a une différence capitale entre les hernies congénitales, suivant que leur origine remonte aux premières périodes de la vie fœtale ou qu'elles apparaissent après que l'ombilic est déjà constitué. « Dans le premier « cas en effet, les parois abdominales n'existant pas, on ne sau- « rait prétendre qu'il y a une hernie dans le sens propre du mot. « La tumeur mérite plutôt le nom d'*éventration*. Après la forma- « tion de l'ombilic au contraire, les viscères ne peuvent sortir « qu'en traversant cet anneau, alors seulement il y a une hernie « véritable ». Les *éventrations* ou hernies ombilicales remontant à la période embryonnaire ne sont pas à proprement parler des hernies. Elles constituent plutôt un vice de conformation. Nous nous occuperons donc successivement avec Gosselin de la hernie ombilicale embryonnaire et de la hernie fœtale proprement dite.

Hernies ombilicales embryonnaires.

Dans la hernie ombilicale embryonnaire, le vice de conformation est constitué non par des viscères qui sont sortis de l'abdomen, mais bien par des organes qui n'y sont pas rentrés. Cette

disposition réalise le type des hernies congénitales du premier genre.

Ces hernies ont pour caractère commun de ne pas être recouvertes par la peau mais bien par une membrane mince et transparente qui s'étend entre les bords des deux parois, incomplètedéveloppées. Le défaut de soudure sur la ligne médiane entre les deux parois peut être plus ou moins considérable. Toutes les variétés sont possibles. Il peut s'étendre sur une grande hauteur de paroi et donner lieu à ce que M. Nicaise appelle *l'éventration sus-ombilicale*, ou bien se limiter au voisinage immédiat du cordon, ou au cordon lui-même. Dans *l'éventration sus-ombilicale* on observe sur la ligne médiane, au-dessus de l'ombilic, généralement, un intervalle entre les deux parois, comblé par la membrane déjà signalée. Cette membrane, parfois très mince, se confond à la périphérie avec les parois qu'elle semble prolonger, et d'autre part se continue avec l'enveloppe du cordon.

L'origine du mince feuillet qui limite la fissure abdominale ne me paraît pas contestable. On sait que la cavité centrale se constitue par la réunion sur la ligue médiane, des somato-pleures qui sont elles-mêmes formées, par le feuillet externe du blastoderme et la lame musculo-cutanée, dédoublement du feuillet moyen. Du feuillet externe dérive l'épiderme cutané ; de la lame musculo-cutanée, dérive le feuillet séreux du péritoine pariétal. Entre les deux s'insinue plus tard le prolongement somato-pleural de Schenk, qui provient de la masse proto-vertébrale pour former le derme, les muscles, les aponévroses et la portion fibreuse du péritoine pariétal. C'est ce prolongement somato-pleural qui se développe incomplètement dans le cas qui nous occupe. Il en résulte que la membrane mince qui continue la paroi en avant, est formée par le feuillet externe du blastoderme et par la lame musculo-cutanée du feuillet moyen (Nicaise). On ne peut pas dire que la hernie qui nous occupe ait un sac. Elle présente simplement une couche de revêtement externe à travers laquelle on

aperçoit le contenu de la hernie ou plutôt les organes immédiatement situés en arrière de l'orifice d'éventration. Cette transparence constitue le caractère clinique le plus spécial de cette espèce de hernie. Selon les dimensions de l'orifice, c'est tantôt une simple anse intestinale qui se montre, tantôt le tractus intestinal en entier, avec le foie. Il est rare que ce dernier organe ne fasse pas partie de la tumeur, à cause de ses dimensions chez le fœtus et de la place qu'il occupe dans la cavité. Le caractère principal de l'hépatocèle ou de l'entéro-hépatocèle est d'être irréductible. Cela tient d'après Gosselin, à ce que des adhérences se sont établies par suite d'une péritonite intra-utérine, entre la surface interne du sac et son contenu. Lorsque l'éventration acquiert des dimensions plus considérables, au point que la paroi abdominale manque entièrement, elle constitue une infirmité incompatible avec l'existence.

La hernie embryonnaire n'existe ordinairement pas seule et l'enfant porte souvent avec elle un autre vice de conformation, tel que : imperforation de l'anus, oblitération du gros intestin, spina bifida, pied-bot.

J'ai dit que les enveloppes de la tumeur se continuaient avec le cordon. La couche de revêtement externe n'est en effet que le prolongement de l'amnios. Il n'est donc pas étonnant qu'on trouve entre les membranes péritonéale et amniotique un peu de gélatine de Warthon. Le cordon lui-même se trouve rarement au centre de la tumeur. Il s'insère le plus souvent à sa partie inférieure ou à sa partie latérale gauche. M. Nicaise explique cette prédilection pour le côté gauche, par la présence du foie dans la tumeur. Un degré de plus dans l'évolution des lames somato-pleurales, et la paroi abdominale à peu près complète fera seulement défaut au niveau de l'ombilic. Celui-ci ne se ferme pas par suite de la persistance dans le cordon du conduit vitello-intestinal, grâce auquel, dans les premiers temps la vésicule ombilicale communiquait avec la gouttière intestinale. La présence de

ce pédicule vitellin empêche les parois ventrales de se réunir au niveau de l'ombilic; de plus, comme il prend insertion sur l'intestin, ce dernier est attiré dans le cordon et se prolonge au dehors de la cavité abdominale. Il en résulte la formation d'une seconde variété de hernies embryonnaires, dite *hernie diverticulaire.*

Il est rare que la hernie diverticulaire contienne autre chose que des anses intestinales. Elle forme une petite tumeur transparente, le plus souvent arrondie et trilobée : elle est en effet la plupart du temps placée au centre du cordon, et coiffée par ses trois cordons qu'elle écarte. Si au contraire elle proémine vers une des parties latérales du cordon, les vaisseaux ne se dissocient pas et restent appliqués sur une de ses faces. Cette hernie, on le conçoit, sera presque toujours irréductible, puisque l'intestin est fixé au conduit vitello-intestinal. Elle est d'ailleurs rare, mais il faut bien la connaître et la rechercher toujours, car on s'exposerait sans cela à comprendre le diverticule dans une ligature : d'où, comme conséquence, établissement d'une fistule intestinale. Le diverticule peut finir par se détacher de l'ombilic sous l'influence des contractions de l'intestin, et rentrer avec lui dans l'abdomen, en restant fixé à lui sous la forme d'un appendice.

A cette variété se rattache une forme très rare de hernie embryonnaire. Elle se produit du fait de l'adhérence à l'ombilic de l'anse sur laquelle se fixe le conduit vitello-intestinal. Cette anse forme à la base du cordon une petite tumeur irréductible. C'est *la hernie de l'anse vitelline.*

Ces trois variétés de hernies sont bien dénommées *hernies allantoïdiennes.* Elles remontent toutes en effet comme origine, à la période allantoïdienne du développement. A cette époque le ventre est largement ouvert, et les bords de la gouttière embryonnaire sont fort éloignés les uns des autres. L'allantoïde se prolonge librement au dehors de l'abdomen jusqu'au moment où l'anneau ombilical se formant, le pédicule de l'allantoïde à sa

sortie du ventre sera comprimé entre le pédicule de la vésicule ombilicale et l'amnios. Si l'anneau ombilical ne se forme pas, les viscères peuvent sortir hors de l'abdomen avec l'allantoïde. L'intestin est alors représenté par une anse convexe en avant, du sommet de laquelle part le conduit vitellin qui la met en communication avec la vésicule ombilicale. Au troisième mois, l'intestin entraîné par ce pédicule est logé dans le cordon. A la fin de ce troisième mois l'intestin quitte le cordon et doit rentrer dans la cavité abdominale. Tout dépend de la façon dont les choses évoluent en ce moment. Si le conduit vitellin persiste et empêche la migration de l'intestin, l'anneau ombilical ne pourra pas se fermer et la hernie se constituera. D'autre part, si les parois ne se sont pas développées comme il convient, l'éventration primitive de la période embryonnaire persistera. Il n'existe pas de théorie satisfaisante pour expliquer les motifs qui viennent entraver l'évolution de l'embryon. J. Guérin a invoqué une rétraction intra-utérine des muscles abdominaux, consécutive à une affection nerveuse de l'embryon. Cruveilhier met en avant sa théorie mécanique qui n'est guère acceptable ici. Simpson a pensé qu'une péritonite adhésive pouvait survenir pendant les premiers stades de la vie intra-utérine. Elle fixerait par des adhérences les viscères aux membranes somatiques et les empêcherait de rentrer. M. Duplay, avec beaucoup de raison, fait remarquer combien il est difficile d'admettre l'inflammation du péritoine chez un fœtus qui est à l'abri de toutes les causes qui déterminent le plus habituellement la péritonite. Il vaut mieux, comme le dit M. Ricard, avouer sur ce point notre ignorance.

Hernies ombilicales de la période fœtale. — J'ai dit qu'à la fin du troisième mois, l'anse intestinale se détachait du pédicule vitello-intestinal et rentrait dans la cavité abdominale. Les parois se rapprochent et l'ombilic se constitue. Nous sommes arrivés à la période placentaire ou fœtale du développement. Pour se pro-

duire, une hernie devra maintenant détruire l'œuvre de la nature et dilater l'anneau pour s'échapper de l'abdomen. Ainsi donc, à partir de la fin du troisième mois, nous nous trouvons en face de productions herniaires véritables, caractérisées par l'issue de l'intestin à travers l'ombilic et par la présence d'un sac tapissé par le péritoine. La sortie des viscères herniés se fait par le centre de l'orifice ombilical ou par son côté droit. L'intestin grêle, ordinairement le gros intestin, une partie du foie peuvent se trouver dans le sac. Le péritoine refoulé constitue ce sac ; les enveloppes sont l'amnios doublé d'une couche de gélatine de Warthon. Les vaisseaux peuvent trilober la tumeur ou se placer sur une de ses faces, la gauche de préférence. Le mécanisme de production de la hernie fœtale est le même que celui des hernies de faiblesse de l'adulte. Scarpa nous en donne une explication qui satisfait complètement l'esprit : « Comme « l'anneau ombilical, écrit-il, est chez le fœtus le point le plus « faible de toutes les parois abdominales, on conçoit que les « viscères doivent facilement s'engager dans cette ouverture, et « de là s'enfoncer progressivement dans le tissu spongieux qui « unit ensemble les vaisseaux du cordon ombilical. A ces causes « prédisposantes, il faudrait peut-être ajouter la tension perma- « nente, et le tiraillement du cordon ombilical entortillé autour « du cou ou de toute autre partie du corps du fœtus. Car j'ai « démontré ci-dessus que lorsqu'on tire, même légèrement le « cordon ombilical de l'embryon, le péritoine s'enfonce toujours « plus ou moins dans l'anneau ombilical, en formant un godet « ou plutôt une cavité en forme d'entonnoir, qui ne diffère pas « d'un petit sac herniaire et qui invite pour ainsi dire les viscères « à se porter au dehors.

« Enfin un accouchement long et laborieux peut contribuer, « sinon à déterminer la maladie, du moins à lui faire prendre « beaucoup d'accroissement lorsqu'elle existe déjà. C'est en effet « sur des enfants dont la naissance avait été le fruit de couches

« laborieuses, qu'on a vu ces hernies ombilicales d'un volume « énorme, qui renfermaient le foie, la rate, l'estomac et une « partie de l'intestin grêle. »

Ahlfeld de son côté pense que la persistance du pédicule de la vésicule ombilicale favorise la production de la hernie en empêchant la paroi de se former. Mais c'est revenir à l'histoire étiologique des hernies embryonnaires, et je dirai volontiers que ne doivent pas être considérées comme hernies fœtales celles où s'observe cette persistance.

Nous venons d'énumérer des causes prédisposantes; il faut leur adjoindre des causes déterminantes et dans celles-là nous faisons rentrer celle relative à l'accouchement et invoquée par Scarpa. Parmi les autres, celle qui mérite le plus d'attention est celle mise en avant par Cruveilhier. Pour lui, la hernie serait due à une compression éprouvée par le fœtus, ou à une attitude vicieuse qui exagérerait la pression intra-abdominale, et tendrait à chasser au dehors le contenu de l'abdomen.

Les hernies fœtales sont presque toujours réductibles. Lorsqu'elles ne le sont pas, on doit se méfier de la présence de l'intestin.

Je ne veux pas terminer ce chapitre sans parler d'une affection que l'on prend souvent pour une hernie fœtale. Je veux parler de l'*omphalocèle urinaire*.

On sait que la portion intra-abdominale de la vésicule allantoïde persiste et se retrouve chez l'adulte où elle constitue l'ouraque et la vessie.

Au second mois, la vessie n'est qu'un renflement fusiforme de cette paroi abdominale qui s'ouvre en bas dans les sinus urogénital. Par en haut, la dilatation vésicale se prolonge par un pédicule rétréci, qu'on appelle l'ouraque jusqu'à l'ombilic. A ce niveau l'ouraque établit la communication entre la partie intra-abdominale de l'allantoïde et sa partie extra-embryonnaire.

Il est dans les destinées normales de l'ouraque de s'atrophier et

de devenir un cordon fibreux étendu du sommet de la vessie à l'ombilic. Mais les choses peuvent se passer autrement et l'oblitération ne pas se produire. La persistance du pédicule de l'allantoïde jusque dans le cordon et sa perméabilité donnent lieu à une sorte de prolongement du réservoir urinaire jusque dans les sacs herniaux ombilicaux. C'est l'omphalocèle urinaire. Il est bon de remarquer avec M. Duplay que la tumeur urinaire qu'il constitue n'est jamais contenue dans le sac même de la vessie, puisque l'ouraque se développe en dehors de la cavité péritonéale.

On comprend que les signes de l'omphalocèle différeront de ceux des hernies.

La tumeur qu'il forme siège bien à l'ombilic, mais elle est fluctuante transparente, et s'accompagne de rétention d'urine complète ou incomplète.

Hernies ombilicales des enfants.

Ces hernies se développent après la naissance, après que le cordon s'est détaché et que la cicatrice ombilicale est formée. La consolidation de la cicatrice ne se fait pas immédiatement et les parties qui la constituent n'acquièrent pas tout de suite la solidité qu'elle présente chez l'adulte. C'est à cette période que les conditions sont particulièrement favorables à la production de l'exomphale.

Scarpa range sous plusieurs chefs les circonstances dont le concours amène la formation de la hernie. Il incrimine : 1° le resserrement incomplet de l'anneau ombilical ; 2° le défaut d'adhérence des extrémités des vaisseaux ombilicaux avec la cicatrice de la peau et avec les bords de l'anneau; 3° la faiblesse et la laxité des téguments qui forment la cicatrice de l'ombilic; 4° la compression que le ventre a souffert à l'époque de la nais-

sance à cause de son grand volume qui ne se trouvait pas en rapport avec l'ouverture du col de la matrice ; 5° le gonflement du ventre persistant après la naissance. « Si, ajoute-t-il, lorsque ces « causes prédisposantes existent, réunies ou séparées, la sage-« femme néglige d'exercer une pression convenable sur l'ombilic « après la chute du cordon, les cris continuels de l'enfant, les « épreintes que lui causent de fréquentes coliques, et la mauvaise « habitude que l'on a de le serrer dans ses langes, sont des rai-« sons plus que suffisantes pour que les viscères s'engagent dans « l'anneau ombilical qui est, à cette époque, le point le plus faible « des parois abdominales. » Les causes les plus prédisposantes invoquées par Scarpa jouent un très grand rôle dans la production de l'exomphale. Cela est de toute évidence, mais elles ne sont pas seules et il faut tenir un compte pour le moins aussi important de l'influence de la faiblesse naturelle d'organisation, de la débilité constitutionnelle du nouveau-né. Les parois abdominales de certains sujets sont naturellement peu résistantes ; elles cèdent à la pression des viscères qui s'échappent au dehors avec d'autant plus de facilité que les orifices herniaires sont très larges et facilement dilatables.

W. Lawrence émet des doutes sur la valeur préservatrice de la compression exercée à l'aide de bandages, sur le nombril des enfants, après la chute du cordon. Il lui attribue une influence plutôt nuisible au point de vue des fonctions organiques et pense que « s'il prévient les hernies du nombril, il doit en favoriser la « formation à l'aine ou au pli de la cuisse. » Il s'appuie de l'opinion de Sœmmering qui se montre adversaire du bandage. Martin de Lyon pense qu'un cordon volumineux et mou appelle la hernie. L'âge joue évidemment un grand rôle dans l'étiologie de l'exomphale : il est bien certain qu'il se manifeste pendant la période de cicatrisation. Scarpa est muet sur l'époque de la plus grande fréquence d'apparition de la hernie. W. Lawrence fait remarquer que ce serait une erreur de croire qu'elle arrive très

peu de temps après la naissance. D'accord avec Desault, il la signale surtout pendant le second, le troisième et le quatrième mois. Ce dernier auteur ajoute même que la maladie se montre à cette époque neuf fois sur dix. Nélaton pense que l'omphalocèle apparaît surtout immédiatement après la chute du cordon. Je suis d'avis qu'on peut concilier ces opinions extrêmes. Tout dépend, avons-nous dit, de la cicatrisation : la hernie se produit au cours de sa formation. Chez certains sujets, la cicatrisation se prolonge pendant longtemps à cause du défaut de soins, de pansements locaux défectueux. Les cris, les coliques des enfants la retardent ou reculent le moment où elle pourra être considérée comme solide. Les choses étant ainsi retardées et évoluant d'une manière anormale, la hernie pourra se produire fort tard. Chez d'autres enfants, elle apparaîtra au contraire aussitôt la chute du cordon. La preuve même que le temps nécessaire à la cicatrisation est variable nous est fournie par la diversité des opinions à cet égard. D'après Bérard et Gosselin elle serait complète entre huit et douze semaines. Richet pense qu'elle demande au contraire trois ou quatre mois pour se faire. Le sexe a une importance aux yeux de Malgaigne et de Girard (de Lyon). Le premier croit à la plus grande fréquence de la hernie chez les garçons. Le second soutient une opinion inverse. Où est la vérité?

Schmidt, qui partage l'avis de Malgaigne, considère que la hernie ombilicale se montre de préférence chez les garçons à cause du phimosis qui nécessite, de la part du sujet qui en est atteint, des efforts répétés pour vider sa vessie. Wittelshoffer a examiné deux cent quatre-vingt-quinze enfants à ce point de vue et nie complètement cette assertion (Ricard).

La race nègre a, paraît-il, une prédisposition toute spéciale pour l'omphalocèle. Je me souviens que mon distingué collègue et ami, M. Morestin, m'a conté que la hernie ombilicale affectait presque tous les enfants nègres de la Martinique. Ils se livrent à leurs jeux dans un costume plus que sommaire, aussi peut-on

voir au plus fort de leurs ébats, se remplir brusquement leur poche herniaire qui prend alors l'apparence d'une sorte de boudin implanté sur le nombril. La chose est d'un effet assez hilarant.

On a enfin signalé l'hérédité : elle ne fait qu'un avec la faiblesse constitutionnelle qui est indubitablement héréditaire.

La hernie ombilicale des nouveau-nés sort presque toujours par la partie supérieure de l'anneau. Cela tient à une disposition particulière que j'ai déjà signalée mais que je répète pour mémoire :

Par suite des tractions exercées sur la cicatrice par les artères ombilicales et l'ouraque, tractions qui sont plus puissantes que celles que produit la veine ombilicale, cette cicatrice est attirée en bas et les cordons qui résultent de l'oblitération de l'ouraque et des vaisseaux ombilicaux correspondent au bord inférieur de l'anneau. Le bord supérieur, par contre, se trouve libre d'adhérences. Il en résulte que la hernie ombilicale de l'adulte et du nouveau-né ne sort plus par le centre de la cicatrice entre les trois vaisseaux ombilicaux, mais au-dessus de la veine ombilicale et par la partie supérieure de l'anneau. « On avait cru, à cause de « cela, que les viscères s'engageaient par des orifices situés au « voisinage de l'ombilic, mais il n'en est rien, c'est toujours l'an- « neau ombilical qui donne passage à la hernie. » (Tillaux.)

On comprendra que la hernie se faisant jour au niveau de la veine ombilicale, dans la partie supérieure de l'anneau, repousse en avant d'elle le péritoine et la peau qui lui est adossée. Elle est donc pourvue d'un véritable sac.

Le péritoine existe en effet toujours en avant de l'intestin, chose qui a été longtemps niée ; il existe et il est même séparé de la peau par une couche de tissu cellulaire où se retrouvent les vestiges des vaisseaux ombilicaux.

La peau vient en surface et sa minceur est d'autant plus grande que le volume de la tumeur est plus considérable. On y voit une partie plus pâle qui représente la cicatrice ombilicale déplissée et

étalée. Ce stigmate, pour Vidal de Cassis, est situé au sommet de la tumeur, si la hernie se fait au centre des vaisseaux ombilicaux ; il est latéral si la hernie est latérale et si les vaisseaux sont rejetés sur un côté de l'anneau (Boursier).

« Le cul-de-sac de la hernie ombilicale, dit Scarpa, est toujours « court et de forme arrondie. Il est de plus fort étroit en propor- « tion du volume de la tumeur, et intimement adhérent au bord « aponévrotique de l'anneau ombilical. Ce bord lui-même « acquiert une épaisseur et une dureté considérables dans les « hernies volumineuses et anciennes. »

On trouve ordinairement dans la hernie ombilicale des enfants l'intestin grêle ou le colon transverse. L'épiploon, très court chez les enfants, ne fait presque jamais partie du contenu herniaire.

Cependant, il faut établir une distinction, et savoir comme l'a montré Ferré, que l'épiploon à partir de l'âge de six mois a acquis une longueur suffisante pour pénétrer dans le sac. Il en occupe alors presque toujours le fond, s'épaissit et acquiert un volume considérable tout en contractant avec lui des adhérences souvent irréductibles.

On a signalé, notamment Scarpa, la présence de la vessie et du foie dans une hernie ombilicale. Il y a évidemment méprise. Dans le premier cas on a confondu avec un omphalocèle urinaire, par persistance de l'ouraque. A propos du second cas qui est de Mac Lean, M. le professeur Berger déclare qu'il s'agissait manifestement d'une hernie congénitale.

La tumeur ainsi constituée est d'ordinaire arrondie, parfois cylindrique ou conique à base circulaire (Scarpa). Elle ne dépasse guère le volume d'une noisette ou d'une noix, ou bien celui d'un doigt de gant. Dans ce dernier cas elle semble s'ériger au moment des cris tandis qu'elle se gonfle simplement et durcit lorsque sa forme est arrondie. Elle est réductible et cela très facilement.

Hernies ombilicales des adultes.

La hernie ombilicale que nous venons d'étudier chez le nouveau-né évolue le plus souvent vers la guérison spontanée. Dans quelques cas exceptionnels, elle persiste et continue chez le sujet qui en est porteur une hernie de l'adulte dont l'origine remonte à l'enfance. Elle ne diffère pas, dans ce cas, des hernies de l'enfance.

La hernie de l'adulte proprement dit se rencontre beaucoup plus tardivement que la précédente, alors que la formation de la cicatrice est complète.

Comment se fait la sortie de la hernie ? On a longtemps cru que les viscères herniés se créaient une voie de sortie, en dehors de l'anneau et que la désignation qui convenait le mieux à ces formations soi-disant ombililicales, était celle de para-ombilicale.

C'est à J.-L. Petit que nous sommes redevables de cette notion erronnée. Pour ce chirurgien les déplacements viscéraux se produisaient ordinairement par un éraillement de la ligne blanche dans le voisinage de l'orifice ombilical.

Son opinion adoptée par beaucoup d'auteurs, entre autres par Sœmmering, par Richter, trouve une confirmation dans cette phrase de Scarpa : « Il est certain que, chez les personnes adultes « et particulièrement chez les femmes, dans les derniers temps de « la grossesse, la hernie qui se développe dans la région ombili- « cale ne sort pas précisément par l'anneau ombilical, mais bien « par les environs de cette ouverture, c'est-à-dire par l'un ou « l'autre côté, par-dessous ou par-dessus. Quelquefois on trouve « sur la même femme deux hernies aux environs de l'ombilic « qui ne sortent ni l'une ni l'autre par l'anneau ombilical. »

Mais A. Cooper et Cruveilhier ne tardèrent pas à établir par des examens directs que la sortie de l'exomphale se faisait bien par l'anneau lui-même. Malgaigne, Broca, Vidal de Cassis en arrivèrent à conclure que les hernies ombilicales vraies étaient

fort communes, tandis que les hernies para-ombilicales étaient exceptionnelles.

Cependant ils admettaient des hernies ombilicales et des hernies adombicales. Gosselin. Gerdy, Duplay font la même distinction.

Aujourd'hui la doctrine de ces auteurs est admise. On reconnaît qu'il existe des hernies ombilicales et des hernies para-ombilicales. Les premières sont très communes, les secondes, au contraire, sont exceptionnelles.

Ce point une fois établi et la sortie par l'anneau étant généralement admise on serra la question de plus près et on essaya de se rendre compte du point exact de l'ombilic par où se faisait l'issue des viscères.

On connaît la description donnée par Richet d'un véritable canal ombilical qu'il compare au trajet inguinal. Le cordon résultant de l'oblitération de la veine ombilicale s'éloigne de la partie supérieure de l'orifice pour gagner le bord antérieur du foie. Dans ce trajet, il soulève le péritoine et le fascia sous-péritonéal qui le double, et les éloigne de la paroi. Il en résulte la production d'un repli péritonéo-aponévrotique que l'on nomme faux de la veine ombilicale. M. Richet a fait de cette formation un canal ombilical où passe la veine ombilicale noyée dans des pelotons graisseux. Il a donné comme limite postérieure à son canal, une partie épaisse du fascia sous-péritonéal qu'il dénomme fascia umbilicalis.

Il est impossible de voir là autre chose qu'un repli péritonéal formé par la veine ombilicale, et d'établir une analogie avec un trajet herniaire. Je me suis expliqué là-dessus au chapitre anatomie.

On ne saurait admettre que ce canal « sans parois ni sans ouvertures » (Tillaux), puisse donner passage à une variété de hernies, imaginée par M. Richet, et qu'il appelle hernies obliques

Ces hernies, dans son esprit, s'insinueraient par la partie supé-

rieure du canal, là où cesse l'épaississement du fascia umbilicalis, c'est-à-dire à trois, quatre ou cinq centimètres au-dessus de l'ombilic, et descendraient jusqu'à l'ombilic en accompagnant la veine ombilicale. C'est alors seulement qu'elles forceraient la cicatrice et sortiraient de l'abdomen.

Les idées de Richet furent combattues par J.-B. Richard et par Hugo Sachs. M. le professeur Tillaux, en démontrant que le trajet imaginé par Richet n'existait pas plus que son sphincter ombilical contractile, a par cela même réduit à néant la conception des hernies obliques vraies.

La vérité est que les hernies font issue au dehors par la partie supérieure de la cicatrice, là où elle n'est pas renforcée comme en bas par l'adhérence des trois cordons fibreux. Le point le plus faible se trouve donc à la partie supérieure de l'anneau et au-dessus de la veine ombilicale.

C'est la sortie habituelle de l'omphalocèle par le pôle supérieur de l'ombilic qui a fait croire un certain temps que les viscères peuvent s'engager par les orifices de la ligne blanche.

L'anneau qui a donné passage à une hernie acquiert quelquefois des dimensions considérables. Toutefois il faut s'attendre à trouver constamment cet anneau beaucoup plus petit que ne le ferait supposer le volume et la forme de l'exomphale. Celui-ci possède toujours une base large étalée et jamais un véritable pédicule.

Le sac péritonéal existe, bien entendu, dans la hernie de l'ombilic. C'est pourtant là un point qui n'a pas été admis sans contestations. Dionis, Garengeot, J.-L. Petit, Richter ont nié son existence.

Il commence par un collet qui adopte la forme même de l'orifice de passage, et qui adhère la plupart du temps assez intimement à cet orifice. Le collet a des dimensions qui varient avec celles de l'orifice.

Au fur et à mesure des progrès de la tumeur le sac péritonéal

s'amincit et tend tellement à s'étaler en surface, qu'il a pu passer inaperçu. Il ne faut pas oublier, en effet, que le péritoine adhère intimement à la peau de l'ombilic. La hernie ne peut donc augmenter de volume qu'en distendant le péritoine maintenu par des adhérences.

Le sac peut acquérir une épaisseur notable dans certains cas, être surchargé de graisse, ou être fortement vasculaire.

Sa cavité, la plupart du temps unique, peut-être multiloculaire. Il s'agit alors d'un cloisonnement dû à des adhérences de l'épiploon au fond du sac.

M. le professeur Duplay pense que l'on peut quelquefois accuser le cordon de la veine ombilicale entraîné dans la hernie. Avec les hernies cloisonnées on est exposé à avoir des phénomènes d'étranglement.

M. le professeur Berger cite deux cas, l'un de M. Terrier, l'autre de Sanger où il existait un diverticule propéritonéal situé, dans le tissu cellulaire sous-péritonéal.

En avant du péritoine, on trouve comme enveloppes à la hernie, la peau et le tissu cellulaire sous-cutané, absolument comme dans les hernies des enfants.

Les organes herniés sont principalement l'épiploon et l'intestin grêle. Le colon transverse est parfois de ce nombre. Quant au cœcum et à l'estomac on les rencontre très exceptionnellement dans le sac.

Le volume de la tumeur ainsi constituée est extrêmement variable. Cependant on peut dire que la dimension moyenne répond à celle d'une tête de fœtus.

Ordinairement étalé et sessile, l'omphalocèle peut devenir pédiculisé. C'est seulement lorsqu'il atteint de fortes dimensions.

La surface de l'exomphale est le plus communément lisse et régulière. Elle peut néanmoins se présenter sous une apparence bosselée qui traduit presque toujours la présence d'un cloisonnement interne.

Les adhérences se forment surtout par suite du développement que subissent presque toujours les hernies ombilicales. C'est en effet un de leurs caractères les plus remarquables que de voir ces hernies s'accroître lentement et atteindre progressivement des volumes considérables au point de constituer une véritable éviscération. Les compressions, les irritations continuelles qui résultent de cette situation amènent des poussées inflammatoires à la suite desquelles s'établissent des adhérences. D'après M. Lucas Championnière, les hernies secondaires qui se forment dans le sac ou autour du sac, n'auraient pas d'autres causes.

Le même auteur signale à titre de complication de l'exomphale, l'obésité dont sont atteints à la longue tous les sujets qui en sont porteurs. Elle serait le résultat des « douleurs constantes « de l'irritation de la tumeur herniaire par les vêtements et de « l'impossibilité d'accomplir des efforts réguliers. »

Il est rare, dit Malgaigne, que les hernies ombilicales des adultes se produisent à la suite d'un effort; elles se font lentement, doucement et spontanément, comme les hernies de faiblesse. C'est ce qui explique leur rareté; comparativement à celle des orifices inguinaux et cruraux où la hernie de force apparaît fréquemment.

En outre des causes prédisposantes que nous avons déjà signalées et qui consistent dans l'existence d'un point faible au niveau de l'anneau dû à l'amincissement de la paroi et à la disposition des vaisseaux par rapport à la cicatrice, il existe d'autres causes dont l'importance étiologique est grande.

C'est ainsi qu'en ce qui concerne l'omphalocèle de l'adulte, l'influence du sexe est péremptoirement établie. Nous avons vu que cette influence était fort contestable dans la production de la hernie des enfants. En réalité ces proportions sont à peu près les mêmes du côté filles et du côté garçons.

Chez les adultes, un facteur important qui fait pencher la balance intervient : c'est la grossesse. D'après le rapport de la

Société des Bandages de Londres, sur 344 cas de hernie ombilicale, 315 existaient chez les femmes. M. le professeur Berger, sur 10.000 cas de hernies traitées au bureau central des hôpitaux de Paris, a relevé 606 cas de hernies ombilicales chez des sujets âgés de plus de quinze ans, dont 124 chez l'homme et 482 chez la femme. Ce qui fait que la hernie ombilicale s'observe 4 fois plus fréquemment chez la femme que chez l'homme.

M. Berger fait encore remarquer que chez la femme la hernie ombilicale existe le plus souvent seule ; tandis que chez l'homme elle est, dans la grande majorité des cas, associée à la hernie inguinale.

L'influence de la grossesse est donc capitale dans la production de l'exomphale. Aussi voit-on la tumeur se développer après plusieurs grossesses et par conséquent assez tardivement, entre trente-cinq et cinquante ans.

On doit s'attendre à voir jouer un rôle étiologique à toutes les causes pathologiques qui augmentent la tension abdominale et exagèrent la pression des viscères abdominaux sur les parois du ventre. Telles sont l'ascite, les tumeurs de l'abdomen ou du bassin.

Lorsque l'anneau est dilaté et que la pointe de hernie est formée, les efforts, la toux, les cris, la station debout et la pesanteur interviennent pour hâter le développement de l'exomphale.

Hernies de la ligne blanche.

Ce sont surtout des hernies épigastriques ou sus-ombilicales.

Elles s'échappent par les orifices losangiques que j'ai déjà signalés à la face profonde de la ligne blanche, au-dessus de l'ombilic. Ils résultent de l'entre-croisement des faisceaux aponévrotiques des tendons des muscles larges.

J'ai déjà indiqué le mode de formation de ces hernies épigastriques. Sa connaissance est due aux travaux de mon maître,

M. le professeur Tillaux. Au début, chacun des orifices signalés plus haut est occupé par un petit peloton graisseux dépendant du tissu sous-péritonéal, avec lequel il se continue et par l'entremise duquel il adhère au fascia sous-péritonéal et à la séreuse elle-même. Le peloton graisseux sous l'influence des causes communes à toutes les hernies, distend l'orifice dans lequel il est déjà engagé, émousse ses angles, le transforme en une ouverture ovale par laquelle il continue encore plus profondément, entraînant avec lui une masse de graisse sous-péritonéale, de plus en plus importante. Le fascia et la séreuse sont entraînés, se dépriment d'abord en doigt de gant au niveau de l'orifice, puis suivant les éléments cellulo-graisseux qui les précèdent s'engagent à leur suite dans le trajet qu'ils lui ont créé.

A ce moment le peloton graisseux forme une petite tumeur appréciable par la saillie qu'elle fait au-dessous des téguments de la ligne blanche. Si on voulait enlever la tumeur à cette époque on la prendrait pour un pur lipome. Cependant en la disséquant avec soin on verrait que sa face profonde adhère au péritoine. Un degré de plus et le péritoine lui serait relié par un pédicule en doigt de gant, allant jusqu'au centre de la boule graisseuse qui se serait reployée autour de lui.

Méconnaître ce pédicule entraînerait son excision et l'ouverture du péritoine.

Lorsque l'existence du lipome herniaire de la ligne blanche remonte à une période assez longue; le diverticule péritonéal constitue un véritable sac dans lequel s'engage l'intestin. On a alors une hernie épigastrique vraie. Mais la formation de cette hernie a été précédée de celle d'un lipome pré-herniaire qui a créé la voie.

La plupart du temps, ce n'est pas l'intestin qu'on trouve dans le sac, mais bien l'épiploon.

M. le professeur Tillaux, dans son enseignement, fait remarquer que bien souvent, même dans les diverticules péritonéaux les

plus petits, un petit bout d'épiploon s'engage qui se fixe à leur sommet et pénètre avec eux jusqu'au centre du lipome pré-herniaire.

On comprend grâce à cette disposition les douleurs stomacales très vives que ressentent presque continuellement les malades. Elles sont dues aux tiraillements de l'estomac ou du colon, par l'épiploon fixé au lipome.

Il serait difficile sans cette explication d'admettre qu'un simple peloton graisseux de la ligne blanche occasionnerait de tels troubles par lui-même, presque tous les lipomes autrement situés étant indolents. Au-dessous de l'ombilic, le lipome pré-herniaire ne s'observe pas.

On rencontre fréquemment, par exemple, dans cette région le *laparocèle ou l'éventration*. L'éventration pure existe rarement et est presque toujours due à un défaut de développement. En dehors de cette cause on la voit se produire sous l'influence de distensions abdominales prolongées, et principalement à la suite du développement des tumeurs du petit bassin. Elle coexiste fréquemment avec des varices lymphatiques de la région.

La cause la plus fréquente de l'éventration est la laparotomie. Consécutivement à cette opération, on voit les cicatrices se distendre, céder et donner naissance à une sorte d'éviscération qui peut atteindre de grandes proportions.

Ce sont les cicatrices septiques qui se laissent distendre, celles qui ont été longues à se former grâce aux produits septiques auxquels elles ont donné passage. Je signale ce fait avec insistance, quoiqu'il soit aujourd'hui admis par tout le monde, car il est bon de protester contre les pratiques de certains chirurgiens américains qui laissent suppurer les cures radicales de hernies sous prétexte que la cicatrice devient plus solide.

Seules les cicatrices aseptiques offrent de bonnes garanties de solidité puisqu'elles amènent une sorte de restauration des téguments normaux.

Dans mon année d'internat à la Clinique chirurgicale de l'Hôpital de la Charité, j'ai toujours vu M. le professeur Tillaux faire la réunion de ses plaies de laparotomie par un seul plan de suture, et jamais je n'ai vu d'éventration à la suite de son procédé. Je n'ai pas rencontré davantage cette infirmité sur les nombreux malades qui viennent le revoir chaque année.

On peut donc en conclure que le procédé de réunion par un seul plan de suture ne doit pas être invoqué comme cause d'éventration, lorsqu'il est fait dans de rigoureuses conditions d'asepsie.

Le procédé de sutures par plans superposés introduit par M. le professeur Terrier et par mon maître, M. Pozzi, satisfait évidemment beaucoup mieux l'esprit et semble à priori devoir mettre plus sûrement les opérés à l'abri des éventrations consécutives.

Je ne le crois pas plus sûr que le précédent. Il donne cependant toujours les meilleurs résultats quand il est fait par des mains aseptiques. Il dispose à l'éventration au même titre que les autres lorsque la cicatrisation s'est faite dans de mauvaises conditions d'asepsie.

Destinées des hernies ombilicales. Indications de traitement.

Hernies de la période embryonnaire et fœtale. — J'aurai peu de choses à dire sur le traitement de ces hernies. De par ce que nous savons de leur constitution, on peut préjuger que la thérapeutique aura peu de prise sur elle. Les hernies embryonnaires volumineuses sont protégées par une membrane tellement mince que son ulcération et sa rupture consécutives s'observent souvent. D'ailleurs ce sont là des malformations, la plupart du temps incompatibles avec l'existence et qui entraînent rapidement la mort.

Elles peuvent cependant guérir et Debout, dans son mémoire sur les hernies congénitales, rapporte un assez grand nombre

de guérisons spontanées. Cet auteur conclut de l'examen de ses observations « que la cure sera d'autant plus certaine qu'on aban-
« donnera plus complètement la lésion aux efforts spontanés de
« l'organisme. »

Il est bien évident qu'il y a quelque chose à faire et si on en doutait la statistique de Schmitd suffirait pour convaincre les plus sceptiques. Cet auteur a en effet établi que la mortalité était seulement de cinquante pour cent chez les enfants atteints de hernies embryonnaires. C'est relativement peu eu égard à la gravité de la lésion.

Le chirurgien basera sa conduite sur l'étendue des lésions.

S'il s'agit d'une vaste fissure abdominale avec arrêt de développement très étendu des parois, il faudra s'en remettre à la nature du soin de réparer la vaste perte de substance en face de laquelle on se trouve.

Si la fissure est moins étendue, on jugera de l'étoffe que peuvent fournir les parois abdominales, et on appréciera si, une fois reconstitué, l'abdomen sera suffisamment grand pour contenir les organes éviscérés. Ces questions résolues par l'affirmative, on tentera l'opération. Les statistiques de Trèves et de Macdonald sont faites en effet pour encourager les chirurgiens dans la voie de la cure radicale. Macdonald, sur dix-neuf interventions, a eu dix-sept guérisons et deux décès.

Dans la hernie fœtale, la guérison est presque toujours la règle après la chute du cordon. Aussi doit-on attendre et voir venir.

Hernies des enfants. — Il est de notion courante que la hernie ombilicale des enfants guérit spontanément. Cependant je crois parfaitement justifiée l'opinion de M. le professeur Berger qui est beaucoup moins optimiste. Cet auteur fait observer que la guérison est plus apparente que réelle :

« Dans nombre de cas, nous dit-il, les hernies ne disparaissent
« pas entièrement ; il reste un anneau ombilical lâché et même

« un petit sac qui s'y engage. Je suis disposé à croire que les « hernies des adultes ont généralement pour origine une hernie « de la première enfance. »

On devra donc prêter à ces hernies la plus grande attention.

Au début, une compression par une petite bande suffira; on abandonnera la bande le plus possible pour la remplacer par le bandage recommandé par M. le professeur Berger et construit par M. Colin.

Ordinairement la hernie cède à ces moyens de contention et disparaît complètement sous leur influence.

S'il n'en était pas ainsi, il ne faudrait pas hésiter à pratiquer la cure radicale.

On tiendrait la même conduite vis-à-vis de ces ombilics relâchés et saillants qui s'établissent après la rentrée d'une hernie de l'enfance incomplètement guérie. Après avoir longtemps essayé de les guérir par le bandage, il serait imprudent de laisser persister une sorte d'appel à une hernie ultérieure.

On choisira parmi les procédés de cure radicale que j'exposerai ultérieurement.

Hernies des adultes. — Deux cas peuvent se présenter : la hernie ombilicale est réductible ou bien elle ne l'est pas.

Dans le cas de hernie réductible, on devra conseiller au malade le port d'un bandage, et alors deux éventualités se présenteront : le bandage sera suffisant pour contenir les viscères herniés ou il ne le sera pas. Si la contention est bonne, on laissera ce bandage à demeure, en conseillant au malade de bien veiller à sa parfaite application. Il pourra vivre ainsi tant bien que mal et se passer d'intervention chirurgicale, jusqu'au moment où l'anneau se distendant davantage, la hernie ne pourra plus être contenue et s'acheminera vers l'irréductibilité.

Lorsque la hernie ne peut plus rentrer, on peut conseiller, si le malade a une répugnance marquée pour l'intervention sanglante,

le port d'une ceinture abdominale bien faite. Mais ce n'est là qu'un moyen de transition. Les inconvénients qui résultent de la présence d'une hernie ombilicale irréductible acculent rapidement à la nécessité d'une opération.

La peau ne tarde pas à s'ulcérer, à s'excorier, à devenir le siège d'érythèmes, ce qui rend insupportable le port d'une ceinture. Puis en même temps se montrent des douleurs tellement intolérables que parfois le port seul des vêtements devient impossible.

L'estomac ne digère plus et est le siège de douleurs dues aux tiraillements qu'entraînent les adhérences épiploïques. Il y a sans cesse des malaises, des nausées, des vomissements ; le repos forcé auquel est condamné le malade amène une obésité parfois excessive. Enfin l'albuminurie et le diabète sont souvent la conséquence des grosses hernies ainsi que l'a établi M. Lucas Championnière. L'emphysème est de règle chez presque tous les hernieux.

A côté de ces inconvénients graves, et dont chacun contribue pour une bonne part à rendre la vie insupportable au malade, il en existe un autre qui constitue un véritable danger.

L'étranglement menace perpétuellement les sujets atteints d'omphalocèle Il peut survenir à la moindre occasion et emporter le malade. On est obligé d'opérer dès qu'il se manifeste, et dans quelles conditions déplorables ? Bien souvent le sujet malade du fait de la hernie, affaibli par la dyspepsie, présente un admirable terrain de développement pour toutes les complications qui fondent habituellement sur les opérés. On n'est jamais sûr qu'il puisse faire les frais d'une réparation.

Il est enfin une indication qui commande l'intervention à tout prix : c'est celle de l'incapacité du travail. On voit constamment entrer dans les hôpitaux des ouvriers à qui l'existence d'une hernie rend tout travail impossible. Ces pauvres gens viennent d'eux-mêmes réclamer une opération.

En face d'une hernie que ne peuvent contenir les bandages, ou

qui est irréductible, le chirurgien ne peut donc hésiter. Il fera la cure radicale.

Tous les chirurgiens sont à peu près unanimes à en reconnaître la nécessité.

J'ajouterai pour mon compte personnel que même les hernies ombilicales réductibles et celles du petit volume doivent être opérées. M. Lucas Championnière dont la compétence en la matière est incontestée, nous enseigne en effet, que toute hernie ombilicale progresse fatalement et acquiert, lentement, il est vrai, mais sûrement, un volume considérable. Puisque la destinée de l'omphalocèle est certaine il me semble imprudent de laisser les choses aller leur cours. La hernie en grossissant élargit l'anneau, distend la ligne blanche et ses aponévroses au détriment de leur épaisseur. Elle amincit ses parties. Elle écarte les muscles droits, les étale et dissocie leurs fibres. Le corps musculaire auparavant robuste, devient exsangue. Il se nourrit mal, ne fonctionne plus, ses fibres s'étiolent. Au moment de l'opération, on aura toutes les difficultés pour lui demander un appui. Enfin l'obésité envahit le malade et augmente les difficultés pour l'opération en plus de celles que lui fourniront les changements de rapport de la région.

Il y a donc tout avantage à opérer de bonne heure dans l'intérêt du sujet.

Je conclus donc à la nécessité d'opérer toutes les hernies ombicales de l'adulte réductibles ou irréductibles, de petit ou de gros volume, récentes ou anciennes. En se décidant vite le chirurgien aura dans son jeu le bon état du sujet, qui n'aura pas eu le temps de s'affaiblir. Il aura de plus à restaurer une région dont les parties constituantes auront été à peine modifiées.

Il est bien entendu que beaucoup d'auteurs ont été et sont encore opposés à de pareilles idées. On trouvera l'histoire de l'évolution des opinions qui ont régné sur la cure radicale, dans la savante thèse de M. Segond, et aussi dans le mémoire très documenté de M. Jules Bœckel.

Je trouve fastidieux de refaire cet historique et je pense d'ailleurs qu'il est inutile d'invoquer contre la cure radicale les arguments employés par les chirurgiens de la période pré-Listérienne, on ne saurait valablement les opposer à ceux des auteurs modernes.

Je dirai seulement que c'est à MM. Terrier et Lucas Championnière qu'il faut attribuer le mérite d'avoir provoqué le mouvement vers l'opération précoce qui tend à s'accentuer tous les jours davantage.

Hernies épigastriques et éventrations. — Mes indications seront tout aussi formelles en ce qui concerne les lipomes pré-herniaires et les éventrations. Il faut les opérer vite et toujours.

Les lipomes pré-herniaires déterminent en effet des phénomènes fonctionnels extrêmement intenses. C'est sur l'estomac presque toujours que retentit le plus douloureusement l'affection. Douleurs gastralgiques, tiraillements, vomissements, sont autant de symptômes d'une dyspepsie qui s'établit chez tous les malades et qui leur rend l'existence insupportable. La hernie opérée, tout disparaît.

M. le professeur Tillaux, qui fait des réserves en ce qui concerne les petites hernies abdominales, préconise dans son enseignement l'intervention chirurgicale rapide lorsqu'il s'agit de hernies épigastriques. Pendant mon internat à la Charité je l'ai vu opérer toutes celles qui se sont présentées.

En ce qui concerne les éventrations, la seule répugnance du sujet à subir une nouvelle opération en son état cachectique, constitueraient des contre-indications. En dehors de ces conditions, il faut intervenir et refaire la paroi avant que la distension ait eu le temps de se faire.

On voit d'ailleurs l'étranglement se produire dans l'éventration. Mon excellent maître, M. le docteur Guinard, m'a communiqué oralement l'observation d'une *éventration étranglée.* Il intervint d'urgence et trouva que l'agent d'étranglement avait été un pont

de tissu cicatriciel réunissant les deux lèvres de l'ancienne incision, en un point de son étendue où la cicatrisation s'était faite et où elle avait persisté.

Garder une éventration présente donc un danger sans parler des inconvénients qui résultent de sa présence et qui ressemblent à ceux signalés plus haut pour la hernie.

Une éventration un peu volumineuse est une aussi grande source d'ennuis pour les femmes obligées de travailler que le prolapsus utérin lui-même.

Méthodes de traitement et Procédés opératoires.

L'histoire du traitement des hernies remonte aux temps héroïques de la médecine.

C'est dans les œuvres de Celse (IIe siècle) que l'on rencontre les premières notions relatives à leur cure opératoire. Cet auteur, il ne faut pas l'oublier est surtout un encyclopédiste, il a écrit sur toutes les sciences et sur la médecine en particulier, et s'est contenté de faire l'exposé des connaissances chirurgicales. Celse n'était pas un chirurgien; il n'émet donc dans ses écrits que peu de préceptes découlant de son expérience personnelle.

La hernie ombilicale avait attiré l'attention des chirurgiens bien avant celle des autres orifices, aussi Celse peut-il nous indiquer trois procédés déjà en usage au moment où il écrit.

Dans le premier procédé, on réduisait attentivement la hernie et lorsqu'on était bien sûr de la vacuité du sac, on plaçait autour de son pédicule une forte ligature. Le sphacèle du sac se produisait, la ligature tombait au bout de quelque temps, lorsqu'une cicatrice s'était établie au-dessous d'elle.

Dans un second procédé on faisait une véritable ligature en chaîne du pédicule. Le contenu du sac ayant été réduit, on traversait le pédicule par une anse dont chaque fil étreignait la moitié correspondante du pédicule de son côté.

Enfin dans un troisième procédé, plus hardi celui-là, et qui semble avoir été dirigé contre la hernie irréductible, on ouvrait le sac près du pédicule, on réduisait à la main le contenu de la hernie et cela fait on procédait à la ligature.

Celse semble avoir une prédilection pour le procédé suivant : On circonscrivait la base de la tumeur, par un trait circulaire à l'encre, on réduisait l'intestin, puis attirant à soi la poche vide, on appliquait au niveau du trait circulaire une forte ligature. Le sphacèle de la poche était accéléré par l'emploi des caustiques.

Oribase au IVe siècle professe un goût marqué pour les interventions sanglantes. Il traite les hernies comme ses prédécesseurs au moyen des méthodes que Celse nous indique, mais il leur ajoute quelque chose qui les perfectionne. Ses préférences sont pour l'incision, mais non pour l'incision aveugle, car il recommande la prudence au moment où l'on arrive sur le sac. Il signale le danger des adhérences, engage à les détruire avec le doigt, et si l'on n'y réussit pas, conseille de ne pas employer la force, mais bien de découper les parties adhérentes puis de les réduire avec ces fragments. Cela fait on finit en bordant le pédicule et en resécant le sac.

Acius (Ve siècle) se contente de copier Celse et Oribase.

Paul d'Egine (VIIe siècle) fait la cure des hernies ombilicales par un procédé tout particulier : il circonscrit le pédicule à l'aide du trait d'encre recommandé par Celse et fait une incision le long de ce trait circulaire. Il place dans ce sillon une corde à boyau et la serre moyennement. Cela fait il incise le sac et vérifie son contenu. S'il trouve de l'épiploon en petite quantité, il relâche le nœud et réduit; si la masse épiploïque est trop considérable, il en fait l'excision et pratique, avant de réduire le pédicule, la ligature des vaisseaux. Une fois ce temps important terminé, il traverse le pédicule de la tumeur au moyen de deux fils entrecroisés en X et noue leurs extrémités sur le côté correspondant du pédicule.

« Avec Paul d'Egine » dit M. Paul Segond, après qui on ne saurait refaire l'historique de la cure radicale des hernies, « finit « la médecine grecque. De la prise et du sac d'Alexandrie com- « mence la suprématie des Arabes. »

Avicenne, Albucasis, Haliabbas, furent les plus célèbres de ces chirurgiens arabes. Avec eux commence une ère de décadence qui aboutit, en passant par le règne des écoles de Salerne et de Bologne, au triomphe de l'empirisme.

« A Paris, dit M. Paul Segond, les chirurgiens sont presque tous « des clercs, et ils s'habituent à regarder les opérations comme « trop au-dessous d'eux ; ils repoussent comme dégradante toute « fonction manuelle et Lanfranc lui-même n'opère ni l'ouverture « du ventre dans l'ascite, ni les hernies, ni la pierre ; c'est là tout « au plus besogne de laïques. »

Aussitôt commença le beau temps des charlatans, opérateurs ambulants qui « jusqu'au XVIIIe siècle, le rasoir à la main, ensan- « glantèrent les campagnes et les villes. »

Avec eux, la cure radicale fut érigée en principe. Cette cure consistait à castrer tous les hernieux. Les désastres qui résultèrent de pareilles pratiques furent si épouvantables que les pouvoirs publics durent édicter contre ces mutilateurs les peines les sévères.

La chirurgie chassée de l'École de Paris dans la personne de son dernier chirurgien, Henri de Mondeville, trouva un refuge à Montpellier. C'est là que vécut Guy de Chanliac, le plus grand chirurgien du XIVe siècle.

Grâce à Chauliac, dont l'œuvre a été si bien mise à notre portée par le savant M. Nicaise, nous sont parvenues les méthodes des Arabes et aussi celles des écoles de Salerne et de Bologne.

Dans son œuvre, nous trouvons de précieuses indications sur les bandages appliqués contre les hernies. M. Paul Segond pense que Chauliac connaissait non seulement les « simples brayers de « toile, mais aussi les pelotes et les bandages métalliques. »

Cependant il ne fut pas à ce point de vue un innovateur, car les bandages étaient employés déjà, sous une forme bien primitive, il est vrai, par Avicenne (xe siècle), Lanfranc (xiie siècle) et Gardon de Montpellier (xive siècle.)

L'idée d'avoir recours à un bandage pour contenir une hernie est d'ailleurs si naturelle que l'inventeur des bandages a dû être le premier hernieux.

Chauliac eût le mérite de systématiser l'emploi du bandage. Il appliquait ordinairement la pelote par-dessus un emplâtre astringent.

Il est enfin un moyen très particulier de guérison des hernies que Chauliac prétend lui avoir été révélé en grand secret par un personnage qu'il ne nomme pas. C'est le traitement sympathique. Le malade avalait de la poudre d'aimant et on soupoudrait la surface de la hernie de limaille de fer. L'action attractive de l'aimant se faisait sur la limaille et la hernie rentrait.

En somme, Guy de Chauliac était surtout partisan des bandages.

Avec le xve siècle est arrivée la décadence de l'Ecole de Montpellier qu'il faut attribuer au départ des papes d'Avignon. Avec eux finit le règne de la tolérance : les chirurgiens gênés par une série d'édits et d'ordonnances se débandèrent et la science passa de nouveau en Italie. La nouvelle école porte toute son attention sur les bandages, et laisse dans l'oubli les interventions sanglantes.

Le xvie siècle voit commencer la Renaissance scientifique. Les écrits égarés depuis le xe siècle sont retrouvés. On revient à Hippocrate, à Galien.

Franco, Ambroise Paré, Fabrice, d'Aquapendente, soignent d'abord les hernies par les bandages, le repos et les topiques; et, de guerre lasse, ils retournent au bistouri.

Ambroise Paré a contre la hernie ombilicale un procédé qui est celui indiqué dans Celse. Franco enseigne qu'il faut opérer pour

l'étranglement. A. Paré allant plus loin se préoccupa de faire la cure radicale en même temps que la kélotomie.

Au XVIIIe siècle tous les esprits sont préoccupés de la recherche des meilleurs moyens de guérir radicalement les hernieux. M.Segond nous dit que Louis XIV acheta fort cher au prieur de Cabrières un remède qu'il s'engagea à tenir secret et qu'il préparait lui-même. C'était le remède du Roy. Son efficacité était nulle.

En Angleterre, Georges Ier accordait 500 livres de pension à Little John, un empirique qui prétendait avoir un remède infaillible.

Nicolas Lequin et Blégny inventaient vers 1665 les bandages en fil de fer et en acier.

C'est à partir de cette époque que commença la véritable déchéance des procédés sanglants. Dionis s'élève vivement contre toute tentative opératoire : il conseilla les bandages élastiques et les topiques.

Au XVIIIe siècle, J. L. Petit, Garengeot, Richter étudient très intimement l'histoire des hernies, mais ils le font pour leur cure chirurgicale. Partisans convaincus du bandage, ils réservent l'opération pour le seul cas d'étranglement.

Desault cependant, à la fin du XVIIIe siècle, reprenait en particulier pour la hernie ombilicale, le procédé de ligature circulaire décrit dans Celse et obtenait grâce à lui des résultats fort encourageants.

Malgré cette tentative le XIXe siècle commença sans que la cause des procédés sanglants ait fait le moindre progrès. La mode est aux médicaments et aux bandages.

Dans le période qui s'étend de Desault à Gerdy, aucun nom ne mérite d'être retenu. En 1835, Gerdy ayant inventé l'invagination du scrotum, on se préoccupa à nouveau de la cure radicale. Sans parler des procédés de Velpeau, de Leroy d'Etiolles, de Malgaigne, de Bonnet, de Mayer, qui ont surtout en vue la hernie inguinale, je signalerai les travaux de Bouchacourt (en 1842) et ceux de

Chicoyne (en 1846) grâce auxquels la méthode de Desault fut l'objet d'une sorte de restauration.

Depuis la mort de Gerdy jusqu'à l'avènement de la période Listérienne, la cure radicale des hernies tomba dans un discrédit à peu près absolu. Les tentatives, presque toujours malheureuses des contemporains de Gerdy et de ses élèves avaient suffi pour amener cette réaction. On comprend les chirurgiens de cette époque. Ne valait-il pas mieux s'abstenir à une période où le défaut de propreté amenait sur les simples plaies les complications les plus effroyables. A plus forte raison avait-on raison de ne pas toucher à l'arche sacro-sainte du péritoine. Il n'y a pas d'ailleurs si longtemps que la hernie étranglée a cessé d'être « la terreur de l'interne de garde. »

Avec Lister tout change. L'heureuse application qu'il fait à la chirurgie, des découvertes de notre immortel Pasteur, laisse le champ libre à toutes les audaces.

M. le professeur Le Dentu, ainsi qu'il est dit dans la monographie de Brodier, préconise en 1875 à la Société de chirurgie la nécessité de la suture de l'anneau ombical.

D'autre part, M. Lucas Championnière, en cette même année, proposait de traiter la plaie résultant de la cure herniaire, comme une plaie de laparotomie. Il conseillait la suture en masse.

En 1877, M. Nicaise présentait à la Société de chirurgie une hernie ombilicale étranglée traitée par la kélotomie et par la suture de l'anneau.

Rossander en 1878, semble avoir été le premier à avoir fait la cure radicale pour hernie étranglée. Son opéré, un enfant de deux ans, guérit par première intention.

Il fit une suture en masse suivie de la suture de la peau.

Ce procédé avait déjà été indiqué par M. le professeur Tillaux en 1877. Ce chirurgien recommandait la suture en masse des parois, suivie d'une suture superficielle.

Schède communiqua en 1879 au congrès d'Amsterdam une

observation de guérison après cure radicale d'un exomphale. Il avait fait la suture de l'anneau.

Tilanus, d'Amsterdam, présente au même Congrès un important rapport dont la conclusion était favorable à la cure radicale et à la suture en masse.

En France, jusqu'à la thèse de M. Segond (1883) les chirurgiens restaient silencieux en face des résultats proclamés à l'étranger. C'est sous l'impulsion de M. Lucas Championnière, qui dès 1875 avait commencé cette campagne en faveur de la cure radicale, que l'opération commença à être tentée.

A la Société de Chirurgie, de nombreuses discussions eurent lieu au cours desquelles M. Terrier se montra partisan convaincu de l'intervention sanglante.

Le beau travail de M. Segond en 1883, la revue de M. Berger en 1888, la thèse de Barrier au cours de la même année firent avancer la question et entraînèrent beaucoup de convictions.

Les travaux les plus récents parus sur la matière sont ceux de Zaenger, de Liepzig en 1890, la communication de Lawson Tait en 1891, au Congrès de Bornemouth, le travail de Condamin sur l'omphalcetomie (*Archives provinciales de Chirurgie*, 1892), la thèse de M. H. Brodier en 1893, et le mémoire de M. Jules Bœckel en 1895.

Entre temps, M. le professeur Berger écrivait son remarquable travail sur les Hernies dans le *Traité de chirurgie*.

Je signalerai enfin la date d'apparition (23 décembre 1893, *Gazette Médicale* n° 51) de l'excellent procédé que M. Quénu à imaginé pour guérir radicalement la hernie de l'ombilicale. Sa méthode est complètement exposée dans une thèse, faite sous sa direction, par un de ses élèves, M. Roger.

J'ai publié moi-même un procédé de cure radicale qui est le plus récent sur le sujet. La première ébauche de mon procédé d'entre-croisement partiel des muscles droits a paru dans le *Progrès Médical*, le 28 avril 1894. Il s'agissait alors *d'un entre-croisement*

total des droits. Un second travail, modifiant mon opération et la transformant en *un entre-croisement partiel,* a vu le jour le 21 juin 1894 dans la *Gazette des Hôpitaux.* Presque aussitôt, mon excellent maître, M. Ricard, à qui j'avais communiqué mon travail, faisait à la Pitié la première opération sur le vivant (9 juin 1894).

Je faisais moi-même la seconde, en employant une technique perfectionnée, sur une femme que M. le professeur Tillaux voulut bien me laisser opérer le 7 février 1895.

Les suites furent excellentes, et M. le professeur Tillaux mit le comble à ses bontés en faisant de mon procédé de cure radicale l'objet d'une de ses leçons cliniques de la Faculté. Dans cette clinique parue le 6 mars 1895 dans la *Semaine Médicale,* on trouvera la description la plus nouvelle de mon opération.

Mon maître et ami, M. le Dr Thierry, a récemment publié cette même clinique parmi les autres leçons du professeur Tillaux qu'il a réunies en un beau volume.

Procédés anciens de cure radicale.

Je m'arrêterai très peu sur les procédés anciennement employés pour la guérison de l'omphalocèle. Ils n'ont d'intérêt qu'au point de vue documentaire et la rapide analyse que je me propose de leur consacrer sera en quelque sorte la continuation de mon chapitre sur l'historique.

Je ne reviendrai pas sur les procédés rapportés dans Celse. Ils ont déjà été exposés.

Celui de la ligature simple de Desault n'en est qu'une réédition. Bichat nous a transmis lui-même sa description : « Le chirurgien « réduit les viscères herniés et les fait glisser entre ses doigts « pour s'assurer qu'aucune partie ne reste dans le sac. Cette véri- « fication faite, l'opérateur charge un aide de faire autour de la « base de la poche herniaire plusieurs circulaires avec un fil ciré « de médiocre grosseur; fixé à chaque tour par un double nœud

« et serré de manière à n'occasionner qu'une douleur peu consi-
« dérable. La tumeur ainsi liée est soutenue et protégée par un
« pansement approprié.

« Vers le troisième jour, les parties s'affaissent et la ligature se
« relâche. On en place aussitôt une nouvelle et on serre un peu
« plus. Bientôt on voit la tumeur devenir livide et s'affaisser, une
« troisième ligature est appliquée et les parties étreintes, complète-
« ment mortifiées, tombent communément du huitième au dixième
« jour. Un petit ulcère en résulte ; pansé méthodiquement, il se
« guérit peu de temps après et laisse l'ombilic assez résistant pour
« que la toux et les efforts imprimés aux muscles abdominaux n'y
« déterminent aucune impulsion. »

Le procédé de Chicoygne consiste à serrer le pédicule herniaire entre deux petits casseaux de bois. Les vétérinaires n'employaient pas d'autre procédé sur les jeunes poulains. La pince proposée par Malgaigne rendrait le même service.

A côté de ces méthodes primitives, il en existe d'autres dont le but est de provoquer un travail inflammatoire adhésif ou cicatriciel au niveau de l'orifice herniaire. Ces pratiques trouvent leurs origines dans les cautérisations des anciens chirurgiens.

Velpeau injectait dans l'intérieur du sac herniaire un mélange d'iode et d'eau. Son exemple fut suivi par Maisonneuve, par Ricord, par Gosselin.

Bonnet, Mayor et Malgaigne ont employé l'acupuncture, procédé complètement abandonné et qu'on trouvera dans la thèse de M. Segond.

M. Luton, de Reims, en 1865 a essayé pour la première fois de guérir les hernies congénitales au moyen d'injections irritantes faites dans les tissus environnants. M. Luton a obtenu des succès chez les enfants, aussi a-t-il trouvé des imitateurs surtout à l'étranger. M. Luton se sert d'eau salée. Schwalbe injecte une solution alcoolique à 70 pour 100; Heaton et Warren font une

seule injection sous-cutanée d'extrait sirupeux d'écorce de chêne, mélangé à un peu d'alcool et additionné de morphine.

Procédés modernes de cure radicale.

Tous les procédés modernes dirigés contre l'exomphale comportent l'incision large des téguments, l'ouverture du sac et la restauration de la paroi dirigée contre la récidive. C'est surtout à ce dernier point de vue que les méthodes diffèrent.

Je diviserai les procédés de cure radicale proposés pour la hernie ombilicale, en deux groupes principaux :

Dans un 1er groupe, je réunirai tous les procédés qui respectent l'ombilic ou se contentent d'aviver ses bords.

Dans un 2e groupe, seront rangées les méthodes qui exigent le sacrifice de l'anneau ombilical.

Premier groupe

Procédé de Socin et premier procédé de Lawson-Tait. — Lawson-Tait qui, dès 1883, avait fait en Angleterre onze cures radicales avec avivement et suture de l'anneau publia le 26 octobre de cette même année la technique dont il avait fait usage.

Il ouvre le sac, fait la ligature et la resection de l'épiploon, le réduit ainsi que l'intestin. Il procède alors à la reconstitution de la paroi : pour cela il avive les bords de l'anneau et les suture par un surjet à la soie.

Ce procédé diffère peu de celui indiqué par Socin, de Bâle, en 1881.

Socin pratique l'ouverture du sac, la resection de l'épiploon, sa réduction et celle de l'intestin. Il extirpe totalement le sac, avec l'anneau. La suture comprend trois étages : 1° péritoine; 2° anneau fibreux; 3° peau.

Deuxième procédé de Lawson-Tait ou procédé de Lawson-

Zaenger. — Préoccupé d'obtenir une bonne suture aponévrotique au niveau de l'avivement de l'anneau. Lawson-Tait songea à augmenter la surface d'adossement des parties en présence, en pratiquant un dédoublement de l'anneau herniaire suivant un plan horizontal. Il en résulte la formation de deux plans : un plan supérieur fibro-cutané et un plan inférieur fibro-péritonéal. Ces deux plans écartés l'un de l'autre et redressés par une manœuvre analogue à celle qui consiste à ouvrir un livre, sont suturés par un surjet à la soie.

Zaenger se montra partisan convaincu de cette manière de faire. Il résulte de la lecture de son travail que le procédé Tait-Zaenger est seulement applicable aux petites hernies, à celles où l'anneau fibreux n'a pas encore été trop dénaturé par le passage d'une grosse tumeur.

Procédé de M. Just Lucas-Championnière. — Voici, empruntée à son traité des hernies, la description donnée par l'auteur :

« L'incision peut être placée un peu au choix de l'opérateur, à « la condition toutefois qu'une de ses extrémités vienne décou- « vrir largement le pédicule, c'est-à-dire l'orifice herniaire. L'in- « cision elle-même peut être courbe ou droite, mais courbe, elle « pourra découvrir un espace plus considérable et permettra sou- « vent une excision judicieuse des parties de peau distendues et « exubérantes.

« Dans beaucoup de cas, il faudra ne pénétrer qu'avec précau- « tion dans le sac parce que des adhérences intestinales sont com- « munes et on pourrait pénétrer très aisément dans une anse « d'intestin.

« Dans le sac, la dissection des viscères doit se poursuivre avec « prudence. On a surtout à faire à l'épiploon et celui-ci a des « adhérences tellement intimes et il est tellement fusionné avec « la paroi du sac, avec le collet fibreux de la hernie, qu'il faut re- « courir à toutes sortes d'artifices pour y parvenir.

« ..... Un fait qui n'est pas particulier à cette hernie, mais qui « est plus commun pour elle que pour les autres, c'est l'adhérence « de l'épiploon et de l'intestin à l'anneau et à la paroi abdominale « dans une large surface en arrière de la hernie. Or, si l'on veut « être assuré d'un résultat satisfaisant au point de vue des dou- « leurs qu'on est appelé à soulager, il faut détacher avec le plus « grand soin toutes ces adhérences, il faut libérer tous ces vis- « cères qui avaient pris la hernie en quelque sorte comme centre « de leurs insertions vicieuses.

« Tout ceci fait on a en main un sac plus ou moins considéra- « ble: on le détache avec soin de la périphérie de l'anneau fibreux « et on lui fait subir des tractions comme au sac de la hernie « inguinale, de façon à effacer au-dessus de la fermeture qui va « être faite, toute dépression, tout infundibulum.

« On procède alors à la fermeture du sac à l'aide d'un groupe « de fils séparés,

« Le pédicule séreux fermé on resèque toute la partie de la « séreuse qui est au delà des fils. Dès lors, la hernie est détruite « et il s'agit de consolider la paroi abdominale qui va défendre « la région herniaire en repoussant vers l'abdomen le pédicule « séreux et ses ligatures.

« Pour cela, il faut réunir les parties séreuses qui constituent « la périphérie de l'anneau. Il y a là une surface cruentée étendue.

« De bons catguts passés avec une aiguille qui traversent bien « toute la paroi abdominale serviront à cette réunion. Je con- « seille toujours la suture à points séparés.

« Pour lui donner plus de solidité je passe quelques points de « suture par-dessus ceux qui sont déjà en place, points qui ne « traversent pas toute la paroi abdominale et qui servent à main- « tenir ceux qui sont au-dessus d'eux.

« La peau sera réunie par des points de suture superficiels et « profonds placés alternativement, de façon à bien affronter les « bords de la peau et les parties profondes. »

Le procédé de M. Lucas Championnière présente ceci de particulier : 1° que l'on doit pratiquer la dissection du sac aminci jusqu'au delà de l'orifice ombilical; 2° que l'on pratique la suture de la paroi à trois étages.

Procédé de M. le professeur Berger.— M. Berger procéde exactement comme M. Lucas-Championnière. Il porte toute son attention sur la dissection minutieuse du sac surtout au point de jonction avec le pourtour de l'orifice ombilical. Le manque de précaution dans la dissection à ce niveau entraîne une extirpation forcément incomplète du sac, aussi l'infundibulum péritonéal persiste-t-il et la hernie se reproduit-elle.

Procédé de M. le professeur Terrier. — M. Terrier transforme en orifice losangique ou ovalaire l'anneau ombilical normalement circulaire. Il réunit alors les bords au catgut ou au crin de Florence.

Procédé de M. Routier. — Voici le procédé tel qu'il est exposé dans la thèse de M. Barrier :

« On incise au bistouri la peau, les enveloppes et le sac lui-
« même : on rompt à l'aide du doigt les adhérences de l'intestin
« et de l'épiploon. La réduction faite, on dissèque le sac jusqu'au
« delà de son collet et on le lie ensuite au-dessous du collet. On
« fait enfin, un seul plan de suture embrassant toute l'épaisseur
« de la paroi abdominale, y compris le péritoine. »

Procédé de Gersuny. — L'auteur, après avoir suturé l'anneau herniaire va à la racherche de la gaine des droits. On l'incise sur toute la longueur de son bord interne. On attire les muscles jusque sur la ligne médiane. On passe alors des fils à quelque distance de leur bord interne. On n'oubliera pas d'en faire passer par les intersections fibreuses elles-mêmes, pour donner plus de résistance à la suture.

Puis on peut terminer de deux manières différentes : soit réunir immédiatement les plans superficiels, soit attendre quel-

ques jours. Dans le dernier cas, on passe les fils à la fin de l'opération sans les serrer.

Procédé de M. Quenu. — Le procédé de Gersuny, publié dans le numéro 43 des *Central bl. f. Chir.* de 1893, était analysé par M. Rieffel dans le numéro des *Archives de médecine* de décembre 1893, lorsque M. Quénu fit connaître le 23 décembre 1893, dans la *Gazette médicale de Paris*, son procédé personnel. Il présente avec le procédé de Gersuny une grande analogie puisqu'il est basé sur le rapprochement des droits.

Il faut bien savoir toutefois que si la publication de M. Quénu est postérieure à celle de Gersuny, ses deux opérations sont bien antérieures à leur publication elle-même. Elles ont été faites à la date des 29 janvier et 6 avril 1893.

Quoiqu'il en soit, voici le procédé de M. Quénu que je résume d'après la thèse de son élève, M. Roger.

M. Quénu incise la peau, les enveloppes et le sac lui-même. Il dégage l'épiploon, le resèque au besoin et le réduit. Si la réduction est difficile, il détruit au besoin l'anneau herniaire. Puis il passe à la dissection du sac, et le resèque au niveau du collet : il suture alors le plan fibro-séreux d'un côté au plan fibro-séreux du côté opposé, soit par des points séparés, soit par un surjet.

Reste la restauration de la paroi : à une petite distance de l'anneau ombilical, agrandi ou non, pour la réintégration du contenu herniaire, M. Quénu décrit une incision circulaire ou légèrement elliptique.

Il a soin de faire passer cette incision, à une distance telle, en dehors de la ligne médiane, qu'elle tombe sur la gaine des muscles droits. La gaine ouverte on trouve deux lèvres aponévrotiques, l'une interne et l'autre externe, entre lesquelles est placé le muscle droit.

M. Quénu réunit l'une à l'autre les deux lèvres internes de l'aponévrose et superpose ainsi un second plan fibreux au-dessus du

premier plan séro-fibreux constitué par la suture du péritoine et du feuillet profond de la gaine des droits.

M. Quénu décolle ensuite avec le doigt le corps charnu du droit de l'abdomen, ramène leurs bords internes au contact l'un de l'autre et les fixe par une suture en surjet. L'auteur se sert pour donner un point d'appui à ses fils, des intersections aponévrotiques des droits.

A ces trois plans, M. Quénu en ajoute un quatrième en suturant les bords externes des feuillets antérieurs ou superficiels de la gaine. Il finit en suturant les couches superficielles.

En somme, le procédé de M. Quénu diffère de celui de Gersuny par le mode de suture. Dans les deux procédés le temps important consiste dans le rapprochement des droits. M. Quénu rapproche en outre les feuillets postérieur et antérieur de la gaine qui sont suturés l'un à l'autre. La conduite du chirurgien allemand n'est pas nettement définie à ce point de vue. Aussi doit-on préférer à sa manière de faire la conduite de M. Quénu.

Deuxième groupe.

Les procédés que nous venons de décrire ne nécessitent pas l'ablation de l'ombilic fibreux. Dans presque tous on fait un avivement des bords de l'anneau pour obtenir une réunion plus parfaite, mais on ne va pas plus loin.

Nous allons décrire d'autres méthodes dont l'exécution exige des sacrifices plus étendus.

Le sacrifice de l'anneau est à mon avis une précaution opératoire qui s'impose. Le conserver, c'est s'exposer à des récidives à peu près certaines car la réunion de ses bords se fait mal, et souvent pas du tout. On sait, en effet, combien les tissus aponévrotiques se réunissent mal.

M. J. Bœckel dans son mémoire attribue à Keen le mérite de la première opération de ce genre. En février 1888, il aurait

enlevé purement et simplement un anneau profondément situé et aurait réuni la plaie comme dans une laparotomie.

D'autres chirurgiens tenaient depuis longtemps la même conduite.

C'est ainsi que dès 1877, M. le professeur Tillaux conseillait pour la cure radicale de la hernie ombilicale, de circonscrire la base de la tumeur par une incision ovalaire très allongée, de continuer cette incision jusqu'aux couches profondes, de reséquer l'anneau et, après réduction du contenu herniaire, de rapprocher les lèvres de la plaie comme dans une laparotomie. Il préconisait et pratiquait lui-même la suture en masse dont il s'est bien trouvé.

Mon excellent maître, M. le docteur Pozzi, dès la même époque, procédait de la même façon. Son manuel de réunion différait cependant de celui de M. le professeur Tillaux. Il employait la suture par plans superposés, qu'il a été un des premiers, sinon le premier, à introduire en France. A l'heure qu'il est, il observe la même conduite, mais il a adopté exclusivement pour la réunion des téguments, la suture intra-dermique qui donne une cicatrice insignifiante.

M. Pozzi, dès 1880, a pratiqué le rapprochement des droits et leur suture au-devant de la ligne médiane, après ouverture des gaines. Il est même l'auteur d'une technique spéciale que je veux signaler. Pour réaliser un bon étalement des muscles droits en avant de l'ancien orifice herniaire, il essaye de leur donner une largeur plus grande, en faisant sur leur corps musculaire plusieurs incisions verticales parallèlement situées à quelque distance les unes des autres et qui agissent en dissociant les fibres musculaires.

De son côté, M. le docteur Hartmann commençait à faire dès 1891 (Thèse de Brodier) l'omphalectomie avec suture à trois étages. Il attaque toujours la tumeur à l'aide d'une incision latérale par rapport à l'ombilic et poursuit l'épiploon d'arrière en avant, de la cavité abdominale vers le sac herniaire. Il complète

ensuite l'excision de l'anneau en faisant une incision analogue à la première sur le côté opposé. Il se débarrasse du lambeau de paroi ainsi isolé et qui comprend l'ombilic à sa partie centrale, puis il réunit les deux bords de sa plaie opératoire par une suture à trois plans.

Exception faite pour le temps de décollement des adhérences et de leur recherche d'arrière en avant, M. le professeur Tillaux ne fait pas autre chose.

Procédé de M. le professeur Condamin. — Ce procédé dont la technique détaillée se trouve dans le numéro de septembre des *Archives provinciales de chirurgie*, de 1892, peut être résumé de de la façon suivante :

Premier temps. — Incision péri-ombilicale double, entourant la totalité du pédicule herniaire, remontant et descendant à trois ou quatre centimètres au-dessus et au-dessous de l'ombilic. Après incision de la peau, empiéter latéralement sur le dédoublement de l'aponévrose des droits, jusqu'à ce que les bords de ceux-ci soient visibles, et continuer la dissection pour enlever le péritoine qui forme le sac et tapisse la face profonde de l'anneau.

Deuxième temps. — L'ombilic étant enlevé, s'il s'agit d'une hernie simple, ou bien étant libéré de l'épiploon et des adhérences intestinales, s'il s'agit d'une hernie étranglée, on régularise les surfaces de section et l'on passe deux gros fils métalliques aux deux extrémités de l'incision.

Troisième Temps. — Un aide tirant sur ces deux fils, on commence par la suture du péritoine si l'écartement transversal n'est pas trop considérable ; sinon on la fait précéder du passage des fils profonds qui serviront à rapprocher les surfaces cruentées.

a) Suture du péritoine en surjet à points passés du Dr Doyen de Reims. Arrêt du fil de soie à l'extrémité inférieure de la plaie par le procédé de M. le professeur Condamin.

b) Suture du second plan intéressant, si c'est possible, les deux

aponévroses postérieure et antérieure des droits, mais surtout le feuillet profond qui constitue les tendons transversaux des muscles de la paroi abdominale. Même procédé de suture que pour le péritoine.

c) Suture de la peau à points entrecoupés avec fil métallique ; si cette couche est très épaisse, faire alternativement un point profond et un point superficiel.

L'opération de M. le professeur Condamin est surtout dirigée dans le but d'obtenir une bonne cure radicale. Comme on a pu s'en rendre compte, l'auteur s'occupe secondairement de la hernie.

Procédé de M. le professeur Le Dentu. — J'emprunte intégralement la description du procédé de M. Le Dentu à la thèse de son élève Brodier :

« 1° Incision des téguments. — L'incision doit être longitudi-
« nale, médiane par rapport à la tumeur herniaire et s'étendre
« franchement d'un point circonférenciel voisin de la base de la
« tumeur au point diamétralement opposé. Il faut pratiquer ce
« premier temps opératoire avec beaucoup de prudence, surtout
« sur le point saillant de la tumeur, où la peau est souvent peu
« épaisse.

« L'incision du tissu cellulaire sous-cutané se fait couche par
« couche, jusqu'à ce que le bistouri effleure la paroi du sac.

« 2° Ouverture du sac. — La paroi du sac est attirée légèrement
« à l'aide d'une pince, et l'ouverture est faite au bistouri, en déda-
« lant. L'orifice pratiqué, le sac est ensuite fendu sur toute sa
« longueur par une incision parallèle et sous-jacente à l'incision
« des tissus, si l'on est en présence d'un sac unique ; si le sac
« principal est flanqué de sacs surajoutés, de diverticules, ces sacs
« accessoires doivent être aussi largement ouverts que le sac
« principal.

3° Résection de l'épiploon. — « L'intestin réduit, s'il est hernié,
« il faut réséquer la masse épiploïque. En attirant au dehors les

« parties reconnaissables, profondes de l'épiploon, il est plus facile « de distinguer la masse épiploïque dans les cas difficiles ou « l'aspect s'est trouvé modifié par l'âge de la hernie et par la multi- « plicité des adhérences ou la doublure graisseuse des parois du « sac. »

M. le professeur Le Dentu recommande la technique suivante pour la ligature :

1° Étaler le tablier épiploïque.

2° Pratiquer au voisinage de l'orifice ombilical, des ouvertures dans l'épaisseur de l'épiploon et dans l'interstice des vaisseaux. Ces ouvertures seront faites soit avec les doigts soit avec les mors d'une pince à forcipressure. Leur nombre est variable suivant l'étendue et l'épaisseur de l'épiploon hernié.

3° Lier isolément chacun des tronçons d'épiploon soit avec du calgut, soit avec de la soie.

4° Faire une ligature étagée c'est-à-dire faire en sorte que chaque point épiploïque soit étranglé à des hauteurs différentes.

La ligature finie, l'épiploon est réséqué et chaque lambeau est réduit successivement dans la cavité abdominale à travers l'anneau ombilical.

5° Omphalectomie. — Pour faire la résection de l'anneau ombilical, il est nécessaire de découvrir le pourtour fibreux de l'anneau ; il faut donc commencer par la dissection du sac et de la peau. Le sac étant bien isolé, la paroi fibro-musculaire est mise à nu dans la région sus et sous-ombilicale surtout. Voici alors comment M. Le Dentu pratique la résection de l'ombilic :

Introduisant l'index gauche dans l'anneau ombilical, il soulève cet anneau et refoule en même temps l'intestin, pendant qu'avec des écarteurs les aides mettent bien en lumière le champ et la paroi abdominale. Ayant comme guide l'index gauche, dirigé en bas sur une des parties latérales de l'anneau, il attaque de la main droite, à l'aide de ciseaux, le pourtour fibreux de l'ombilic et résèque un triangle pariétal à bords curvilignes, à base aboutis-

sant à l'ombilic et à sommet sous-ombilical. La résection d'un triangle supérieur, pratiquée de la même façon, mais en sens inverse (sommet sus-ombilical, base aboutissant à l'ombilic) complète l'omphalectomie.

Dans son ensemble, la plaie faite à la paroi à l'aspect d'un losange allongé ou plutôt d'une ellipse. La portion réséquée comprend non seulement le pourtour fibreux de l'anneau, mais encore une portion de la paroi sus et sous-ombilicale. C'est donc une plaie de laparotomie ; la suture de l'anneau n'est plus en question, il s'agit d'une suture abdominale ordinaire.

6° Suture de la paroi.

a) Suture péritonéo-musculaire. — Cette suture est une suture en surjet, faite avec un catgut résistant, assez volumineux. M. Le Dentu se sert du catgut n° 4 enfilé dans l'aiguille de Hagedorn.

Une des conditions de succès les plus importantes est l'adossement intime et assez étendu des lèvres de la plaie péritonéo-musculaire ; cet adossement n'est possible et vraiment utile que si les fils de catgut sont passés à une certaine distance de l'ouverture pariétale. M. Le Dentu estime à un centimètre et demi la distance minimum des lèvres de la plaie, et il passe couramment ses fils à deux centimètres des bords. Le surjet ainsi fait est aponévro-musculo-péritonéal.

b) Suture cutanée. — L'abdomen étant fermé par le surjet, on résèque un lambeau semi-ellipsoïde allongé de chaque côté des lèvres de la plaie superficielle. Les deux lèvres cellulo-cutanées avivées, sont réunies par une suture à points séparés, faite au crin de Florence.

M. Le Dentu fait donc une suture de la paroi à deux étages.

Un étage profond, suture profonde péritonéo-fibro-musculaire

Et un étage superficiel, suture superficielle, suture cutanée.

7° Drainage. — Le drainage doit rester la règle après la cure de la hernie ombilicale, mais parfois le contact des parties affrontées est si intime que l'on peut s'en passer.

Ce procédé diffère de celui de M. Condamin, en ce sens que M. Le Dentu se préoccupe d'abord de la hernie. Il ouvre le sac et réduit son contenu d'abord. Ce n'est que plus tard qu'il procède à la résection de l'ombilic.

Son procédé de suture diffère également de celui du professeur de Lyon. Il ne comporte, en effet, que deux plans alors que celui de M. Condamin en réclame trois.

Il existe encore d'autres manuels opératoires qui sont tellement peu différents de ceux de MM. Condamin et Le Dentu, que je juge inutile de les exposer. Ils sout dus à MM. Casteret, Chandelux, Gouilloud et Jeannel.

Procédé de M. Jules Bœkel. — Son auteur a soin de nous prévenir, dans son remarquable mémoire, que la pratique suivie par lui ne constitue pas un procédé spécial. Elle diffère seulement des procédés précédents dont elle dérive, par sa plus grande simplicité, par sa rapidité d'exécution.

Voici comment l'auteur décrit son opération :

Premier temps — Tracer au pourtour de la hernie deux incisions elliptiques dont les extrémités se rejoignent sur la ligne médiane à 4-6 centimètres au-dessus et au-dessous de l'ombilic. Ces incisions intéressent la peau et le tissu cellulaire sous-cutané.

Deuxième temps. — Diviser ensuite les tissus du côté droit jusqu'au péritoine en ouvrant largement la gaine des droits, puis fendre la séreuse sur toute la longueur de l'incision cutanée. A ce moment l'épiploon et les intestins viennent faire hernie au dehors. Les faire maintenir à l'aide d'une serviette stérilisée et explorer la région.

Troisième temps. — L'épiploon renfermé dans le sac est attiré vers l'intérieur de la cavité abdominale lorsque la chose est possible ; le plus souvent son extrémité périphérique est adhérente au sac et on ne peut le dégager que dans une certaine limite. Il en est de même lorsqu'il adhère au pourtour de l'anneau fibreux. Souvent

aussi ce dernier est trop étroit pour permettre le dégagement.

D'un coup de ciseau on fend alors cet anneau et on divise en même temps avec précaution la peau qui constitue l'enveloppe extérieure du sac.

Tout le contenu du sac est dès lors bien visible, rien de plus facile que de l'explorer à son aise et de libérer les adhérences épiploïques ou intestinales.

Quatrième temps. — Ligature de l'épiploon à sa base en plusieurs faisceaux, suivant son épaisseur ou sa largeur, et réduction du pédicule épiploïque.

Cinquième temps. — Il ne reste plus qu'à extirper le sac avec les parties qu'il renferme encore. Dans ce but on le soulève et on sectionne le côté gauche de la paroi abdominale dont la peau a été divisée lors de la première opération.

Sixième temps. — La plaie est réunie à l'aide d'une suture à étages, le premier plan comprend le péritoine (points séparés au catgut); le deuxième la gaine postérieure des droits; le troisième la gaine antérieure de ces muscles y compris le muscle lui-même, et enfin le quatrième, la peau.

La suture fibro-musculaire se fait avec de la soie ; celle de la peau avec du crin de Florence.

Le drainage est inutile.

Procédé de l'entre-croisement partiel des droits

(*Procédé de l'auteur*)

M. Jules Bœckel a classé dans son mémoire mon procédé parmi ceux qui conservent l'ombilic fibreux. Je m'empresse de dire qu'il y a méprise de sa part. On pourrait à la rigueur exécuter l'entre-croisement par-dessus l'ombilic suturé, mais la chose serait très malaisée. La conservation de la ligne blanche maintient les droits à leur distance normale, et dans ces conditions il est déjà fort pénible de les rapprocher (procédé de M. Quénu), à plus forte rai-

son serait-il très difficile, pour ne pas dire impossible, d'entre-croiser des lambeaux musculaires qui se rétractent naturellement. Il n'y aura donc aucune satisfaction à attendre de l'opération que je conseille, si on la pratique dans les conditions qu'indique M. Bœckel.

J'avoue que le texte de mes deux premières publications n'était pas fort explicite à ce sujet, préoccupé que j'étais en le rédigeant du temps de l'entre-croisement. Je pensais n'avoir pas à donner l'indication de procéder à la résection de l'ombilic, puisque mon but était de perfectionner la consolidation de la paroi après omphalectomie. Tous les doutes ont d'ailleurs été levés à cet égard lors de l'apparition de la clinique de M. le professeur Tillaux, reproduite un peu plus loin.

La première ébauche du procédé que je préconise se trouve contenue dans la note que je fis paraître dans le numéro du 28 avril 1894, dans le *Progrès Médical*. Je proposais, à cette époque, de fendre chacun des droits transversalement au niveau de l'ombilic et de suturer le bout supérieur du muscle du côté droit, au bout inférieur du muscle du côté gauche. Après avoir ainsi procédé à droite et à gauche on obtenait une sorte d'X à larges branches, dont l'entre-croisement se trouvait placé au point même où la paroi avait précédemment cédé.

Les risques que pouvait faire courir au malade la non-réunion de mes lambeaux musculaires m'incitèrent à la recherche d'une disposition moins hasardeuse de l'opération.

J'arrêtais alors la technique exposée le 21 juin 1894 dans la *Gazette des hôpitaux*. Au lieu de diviser la totalité du muscle, on le séparait en deux portions l'une interne, l'autre externe, par une incision verticale. La bandelette externe était destinée à rester intacte et à assurer la continuité musculaire dans chaque droit. La bandelette interne au contraire devait être incisée transversalement et divisée par cela même en un lambeau supérieur et un lambeau inférieur destinés à être croisés d'un côté à l'autre et suturés.

Les avantages de cette modification étaient certains. Grâce à elle, il n'y avait plus à redouter une désunion entre les bouts musculaires entre-croisés, et à sa suite la destruction des angles fournies par les droits. La bandelette externe, en admettant que la réunion ne pût se faire entre les deux bandelettes internes, assurait la continuité du système des droit et sa persistance.

D'autre part, les chances de désunion entre les lambeaux musculaires devenaient plus que problématiques, grâce à l'adoption de la nouvelle disposition. Les extrémités affrontées n'étaient plus le siège d'aucun tiraillement, maintenues rapprochées qu'elles étaient, par la bandelette externe qui s'opposait à tout écartement. Pour la même raison, un allongement ultérieur de la cicatrice n'était plus à redouter après réunion. Un inconvénient, très minime, persistait cependant. Il résidait dans les difficultés de rapprochement de deux lambeaux appartenant à un muscle vivant et dont chacun se rétractait séparément. Il fallait à la suite de l'incision qui les créait, attendre quelque temps pour vaincre les phénomènes de rétraction.

Pour obvier à ces difficultés, je modifiai une troisième fois ma technique. Les changements que je lui fis subir sont exposés dans la leçon clinique de M. le professeur Tillaux.

C'est à décrire exclusivement cette nouvelle façon de procéder que je m'attacherai ici-même.

A l'exemple de tous les auteurs, je diviserai en plusieurs temps le manuel de mon opération, quoiqu'en réalité les diverses manœuvrês se succèdent dans un ordre peu rigoureux, ou empiètent les unes sur les autres.

Premier temps. — Procéder d'abord à l'incision de la peau et de la couche cellulo-graisseuse sous-jacente. L'incision sera elliptique à grand axe allongé dans le sens vertical et dépassant en haut et en bas de quatre centimètres au moins le contour du pédicule herniaire. Dans le sens transversal, l'incision ne dépassera pas le contour du pédicule de plus de deux centimètres de

chaque côté. Le coup de bistouri sera donné avec franchise de façon à obtenir une section très nette (*fig.* 5). L'ellipse sera décrite en deux temps : dans le premier temps, le bistouri ira d'un seul trait du pôle supérieur au pôle inférieur de l'ellipse en passant à droite de la tumeur : le même trajet sera effectué par la lame durant le second temps, mais en contournant cette fois le côté gauche du pédicule. La figure obtenue après le tracé de ces deux incisions, ne sera pas celle d'une ellipse au sens rigoureux du mot. La rencontre des deux lignes droite et gauche, ne doit pas se faire en effet comme dans une ellipse, sous forme d'une ligne arrondie, mais bien en donnant lieu à la formation d'un angle très aigu. On aura ainsi, à vrai dire, une forme en navette.

Fig. 5.

Il est aisé de comprendre que les incisions se rencontrant sous un angle aigu faciliteront la réunion des deux bords de la plaie cutanée. Ce premier temps est très important, car de sa bonne exécution dépend la forme régulière de la cicatrice.

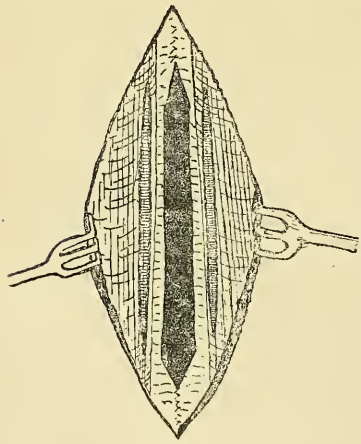
Fig. 6.

Deuxième temps. — La peau et le tissu cellulaire ayant été incisés, l'opérateur portera son index au fond de la plaie et reconnaîtra le bord interne de la gaine du droit à droite et à gauche. A l'aide du bistouri il mettra ce bord à nu par une dissection rapide, de telle façon que les aponévroses s'aperçoivent au fond de la plaie elliptique (*fig.* 6).

Cela fait, portant le bistouri dans l'angle supérieur de la plaie,

il rejoindra par une incision obliquement descendante et allant de dedans en dehors, le bord interne de la gaine du droit sans l'ouvrir, sectionnant seulement la partie de la ligne blanche, immédiatement attenante. Au-dessous de l'ombilic, à deux ou trois centimètres avant d'arriver à la limite inférieure de l'incision cutanée, le bistouri quittera le bord interne de la gaine et rejoindra comme en haut, l'angle inférieur de la plaie cutanée par un trait entamant l'aponévose suivant une ligne obliquement dirigée du haut en bas et de dehors en dedans.

La même incision aponévrotique sera pratiquée du côté gauche le long du bord interne de la gaine.

En fin de compte, l'ensemble de l'incision aponévrotique affectera la forme de deux lignes verticales parallèles courant à droite et à gauche de l'ombilic suivant le bord interne de la gaine des droits. Elles n'intéressent que le bord externe de la ligne blanche. A leurs extrémités supérieure et inférieure ces deux lignes sont réunies par deux incisions qui se rencontrent respectivement sur la ligne médiane, au niveau des angles supérieur et inférieur de la plaie cutanée. Elles forment deux à deux, un petit angle qui coiffe en haut et en bas les deux parallèles.

Le bistouri, dans ce trajet qui doit être minutieusement suivi, entame l'aponévrose et le péritoine. Le feuillet aponévrotique est d'abord fendu, la séreuse l'est ensuite. On peut, pour la sectionner, lâcher le bistouri et le remplacer par les ciseaux, ce qui est préférable.

Troisième temps. — En ce moment, la laparotomie est faite. Elle a été réalisée par deux incisions latérales qui circonscrivent et isolent au centre de la plaie opératoire un îlot comprenant l'ombilic et les parties constituantes de la hernie.

Attirant cet îlot à lui et l'éversant sur un des côtés, l'opérateur se présentera sa face profonde et attaquera l'anneau d'arrière en avant. Il débridera cet anneau et réduira le contenu du sac dont il

est l'orifice (*fig.* 7). Les adhérences seront rompues à l'aide du doigt, l'épiploon réintégrera la cavité abdominale, ainsi que l'intestin s'il y en a. Rien ne fixant plus l'îlot ombilical on s'en débarrassera purement et simplement. Si la quantité d'épiploon était considérable on ne s'attarderait pas à détruire les adhérences. On étalera son pédicule, on le liera par petites masses, au catgut ou ce qui est préférable à la soie, et on réséquera ce qui dépasse; puis on s'en débarrassera en même temps que de l'îlot auquel il est fixé. On n'a aucun avantage à conserver les masses épiploïques surchargées de graisse qui remplissent ordinairement les sacs herniaires. Leur présence dans le ventre augmenterait inutilement la pression qu'aura à supporter la paroi. Mieux vaut supprimer tout ce qui dépasse et pratiquer la ligature du pédicule épiploïque au ras du sac.

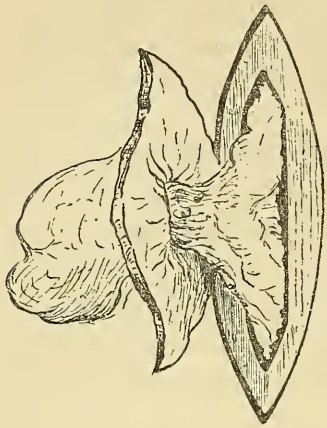

Fig. 7.

Quatrième temps. — Le traitement de la hernie est terminé. Le sac a été enlevé, de même l'anneau et ses parties circonvoisines. Le contenu en partie réséqué a réintégré la cavité abdominale. Reste le temps le plus important de l'opération : la reconstitution de la paroi qui préviendra toute récidive.

a) Tout d'abord on incisera la gaine le plus près possible de son bord interne, suivant une ligne verticale qui entamera le feuillet antérieur tout près de sa réunion avec le feuillet postérieur et qui aura les limites et la direction de la ligne qui a précédemment incisé la ligne blanche tout près de la coulisse des droits. Le muscle apparaîtra aussitôt.

b) On introduira alors l'index recourbé au crochet entre la face profonde de chaque droit et le feuillet postérieur de sa gaine et

on rompra les faibles adhérences qui les unissent. Les intersections aponévrotiques ne paraissent pas à la face profonde du corps musculaire, ne contractent aucune adhérence avec le feuillet aponévrotique et seul le périmysium du muscle maintient le rapprochement. On en aura facilement raison avec quelques coups de doigt.

c) Sans s'occuper autrement du muscle pour l'instant on rapprochera les deux feuillets aponévrotiques qui se trouvent à sa face profonde et qui comprennent immédiatement derrière le muscle, le feuillet postérieur de la gaine et en dedans d'elle une bande infime des aponévroses de la ligne blanche, conservée lors du tracé de l'incision aponévrotique qui a ouvert le ventre sans intéresser la gaine des droits. Cette bandelette est plus épaisse que le feuillet postérieur de la gaine lui-même.

On procédera aussitôt à la suture destinée à rapprocher ces deux bandelettes aponévrotiques qui ourlent en quelque sorte le feuillet postérieur de la coulisse des droits sur son bord interne. L'aiguille sera enfoncée sur la bandelette elle-même et non dans le feuillet postérieur de la gaine mais juste suivant la ligne de séparation de ces deux zones d'épaisseurs différentes. Elle prendra en même temps le péritoine sous-jacent. La suture sur laquelle je reviendrai courra de l'angle supérieur à l'angle inférieur de l'incision et affrontera sur la ligne médiane, à la fois le péritoine et le feuillet aponévrotique. Les fils prendront leur point d'appui sur la bandelette épaisse dépendant de la ligne blanche.

En haut et en bas de l'incision aponévrotique à partir du point où son trajet cesse d'être vertical pour quitter le bord de la gaine et gagner la ligne médiane, il est bien évident que les points de suture porteront en plein sur la bandelette fibreuse épaisse dépendant de la ligne blanche.

Ce temps terminé, la fermeture du ventre est réalisée.

Cinquième temps. — Le reste de l'opération se passe en dehors de la cavité abdominale.

a) Une première manœuvre aura pour but de rompre les adhérences du feuillet antérieur de la gaine avec les intersections aponévrotiques du muscle.

On aura à se préoccuper le plus souvent de deux intersections aponévrotiques : l'une, située en pleine plaie au niveau de l'ombilic, l'autre siégeant à quelque distance au-dessus.

Le muscle décollé en avant et en arrière peut être attiré en dehors de sa gaine, et rapproché de son congénère sur la ligne médiane.

b) Avant de procéder à l'entre-croisement, on fixera ce rapprochement par deux points de suture à la grosse soie. Le point d'entrée du fil sera à l'union du tiers interne de la largeur du muscle avec ses deux tiers internes. Le fil ainsi introduit passera sous le muscle, franchira la ligne médiane, cheminera sous la face profonde du muscle du côté opposé et ressortira à sa face antérieure en un point opposé et symétriquement placé. Les deux fils supérieur et inférieur de rapprochement seront situés aux extrémités mêmes de l'incision qui a ouvert la gaine de chaque côté (*fig.* 8).

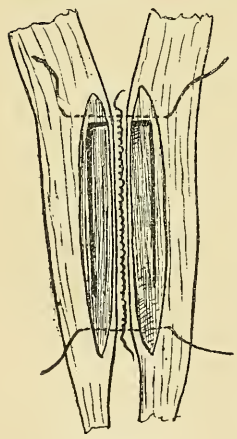

Fig. 8.

c) Ce temps exécuté, fendre chaque droit dans le sens longitudinal par une incision portant au niveau de l'union du tiers interne du corps musculaire avec ses deux tiers externes. On séparera de la sorte deux bandelettes musculaires internes dont la largeur représentera le tiers de la largeur totale du muscle.

Une nouvelle incision, transversale cette fois, sectionnera chaque bandelette au niveau de son extrémité supérieure, située, ne l'oublions pas, un peu au-dessous du fil de rapprochement supérieur.

d) On croisera alors ces bandelettes mobilisées qui n'adhèrent

plus que par leur extrémité inférieure au corps musculaire dont elles dépendent (*fig.* 9).

Il s'agit maintenant de les fixer chacune au muscle opposé.

La chose sera aisée, car une bandelette unique et par conséquent plus longue que les deux bandelettes dont je préconisais la formation dans la *Gazette des Hôpitaux* (par une incision transversale à mi-hauteur de chaque bandelette) aura une rétraction totale moindre, que la somme des rétractions séparées dont mes anciennes bandelettes étaient le siège. Je reviendrai plus loin sur la suture destinée à assurer un rapprochement solide et permanent. Elle constitue la partie la plus délicate de l'opération.

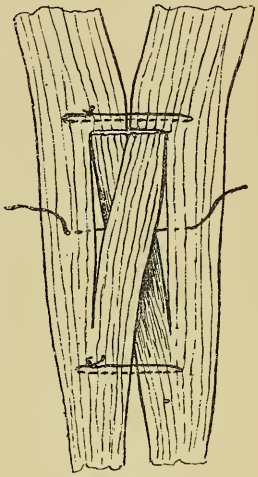

Fig. 9.

Pour répondre à l'objection qu'on pourrait faire à mon procédé de créer un point faible de chaque côté entre les branches de l'X d'entre-croisement, et la bandelette persistante du muscle, située à droite et à gauche de cet entre-croisement, j'ai l'habitude de passer une grosse soie transversalement qui réunit et maintient les bandes persistantes du muscle au contact des bandes entre-croisées.

e) L'opérateur reviendra maintenant au feuillet antérieur de la gaine des droits. Une suture en surjet rapprochera les deux bords de ces feuillets par-dessus l'entre-croisement (*fig.* 10).

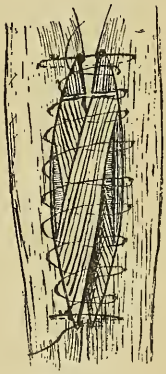

Fig. 10.

Sixième temps. — Il ne reste plus qu'à faire une suture de la peau et du tissu cellulaire sous-cutané.

On s'arrêtera au surjet, aux points séparés, ou à la suture intra-dermique. Avec l'emploi de cette dernière, à peine verra-t-on une cicatrice.

Quelques points de technique méritent d'être plus amplement développés.

En première ligne la *suture aponévro-péritonéale*, qui s'exécute tout d'abord et dont le but est de fermer le ventre le plus promptement possible, nous arrêtera un moment. La réunion du premier plan de fermeture de l'abdomen, doit être solide et persistante. On se servira donc pour la suture, de soie et non de catgut, et le choix de l'opérateur se fixera sur un numéro moyen. Les points séparés présentent des garanties de solidité très rassurantes. Néanmoins leur exécution est longue et leur emploi peut allonger la durée de l'opération. Il ne faut pourtant rien exagérer et je crois qu'on peut les adopter sans scrupules.

Le surjet réclame un peu moins de temps, mais il affronte moins bien les surfaces que le point précédent. Tout dépend cependant de la façon dont on l'exécute et un surjet bien fait donne un affrontement aussi solide que celui qu'on obtient à l'aide de points séparés. Je lui donne donc la préférence et recommande seulement d'apporter la plus grande attention à son exécution.

On objecte à juste titre au surjet d'exposer à la désunion totale de la plaie, lorsque le fil cède en un point, chose qui est impossible avec la technique des points séparés. On peut tout concilier par l'emploi du surjet à points séparés de M. Doyen (*Arch. prov. de Chir.* 1892, page 55). Ce surjet est très simple à faire. On procède comme pour le surjet ordinaire en ayant soin tous les 3 ou 4 points de repasser l'aiguille dans le point précédent.

Chacun choisira suivant ses préférences personnelles.

Suture des lambeaux musculaires. — Il est assez difficile d'obtenir par les procédés ordinaires un affrontement complet et permanent entre les bouts musculaires entre-croisés et la section

musculaire du corps du droit destinée à les recevoir. L'obstacle réside dans la disposition même des fibres charnues. Celles-ci se composent de faisceaux parallèlement disposés et verticalement dirigés de haut en bas, absolument comme les brins de paille dans une gerbe. Un fil passé entre ces faisceaux et agissant dans le sens longitudinal, finira par les écarter, par les dissocier et s'échapper. Le même fil agissant dans le sens transversal sera au contraire très efficace. Pour s'échapper, en effet, il n'aurait plus à dissocier des fibres faiblement groupées en faisceaux, mais bien à opérer leur section transversale. D'où les difficultés que l'on rencontre pour rapprocher de haut en bas deux surfaces de section perpendiculairement pratiquées à la direction des fibres d'un muscle, tandis qu'il est fort aisé de rapprocher les droits bord contre bord et de les fixer dans cette situation.

Il faut donc pour tourner la difficulté avoir recours à une technique particulière.

Après avoir taillé au bistouri mes deux bandelettes internes destinées à être entre-croisées, je les détache du muscle auquel elles adhèrent encore par une incision transversale, perpendiculaire au sens de leur fibre et portant sur leur extrémité supérieure.

Il ne faut pas oublier que le fil supérieur de rapprochement entre les deux corps musculaires a été placé à un demi-centimètre environ au-dessus de la ligne par où passera cette section.

Ce fil va m'offrir un point d'appui supérieur pour ma suture. Je me sers pour exécuter cette dernière d'une soie moyenne, à l'aide de laquelle j'obtiens le rapprochement par un point spécial qui remplit bien les indications nécessaires.

Le fil doit en effet dans le cas particulier tirer les fibres musculaires dans le sens de la longueur pour les rapprocher et en même temps agir comme un nœud qui étranglerait ces mêmes fibres dans le sens transversal, de façon à ne point s'échapper.

Voici comment on procédera :

L'aiguille sera constamment tenue la pointe tournée vers la gauche de l'opérateur. Supposons que nous réunissions comme dans la figure la bandelette provenant du muscle gauche à l'encoche pratiquée dans le muscle du côté droit. Le fil de rapprochement est au-dessus (*fig.* 11).

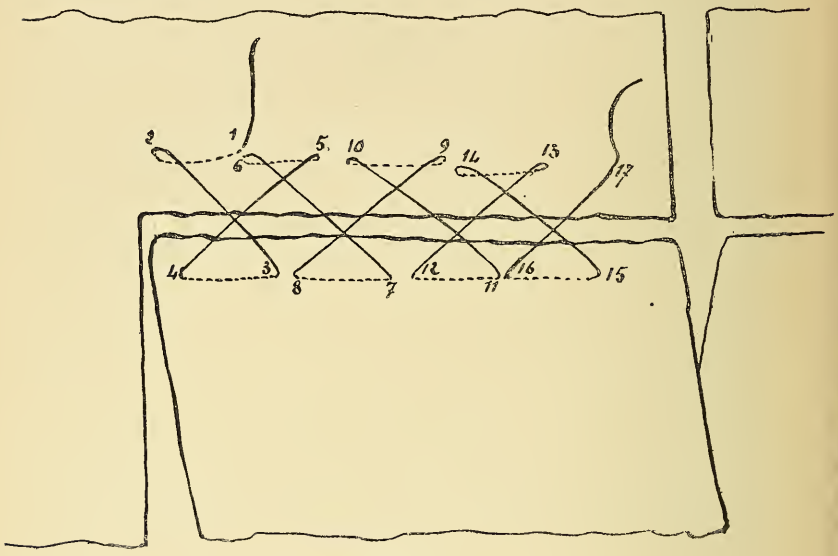

Fig. 11.

On pratiquera la suture de dehors en dedans, en cheminant vers la ligne médiane ; l'aiguille sera enfoncée d'abord en 1 à une petite distance (un centimètre) de son point de sortie.

On remarque déjà que toujours le point de sortie de l'aiguille doit être à la gauche du point d'entrée.

Le fil sorti en 2 se portera dans la languette musculaire inférieure au point 3, par un trajet oblique en bas et en dedans. Il ressort à gauche en 4, remonte au lambeau supérieur, le transfixe en 5, ressort en 6, redescend au lambeau inférieur, le pénètre en 7, en ressort en 8, etc.

On réalise de la sorte, une disposition en chaîne, constituée par

des anses de fils courant parallèlement aux bords cruentés et réunies par des fils passant obliquement en avant de l'interligne de rapprochement. Ces fils s'entre-croisent en formant une série de W qui empiètent les uns sur les autres de façon à représenter finalement une sorte de treillage.

A la face postérieure des muscles la suture se montre sous l'as-

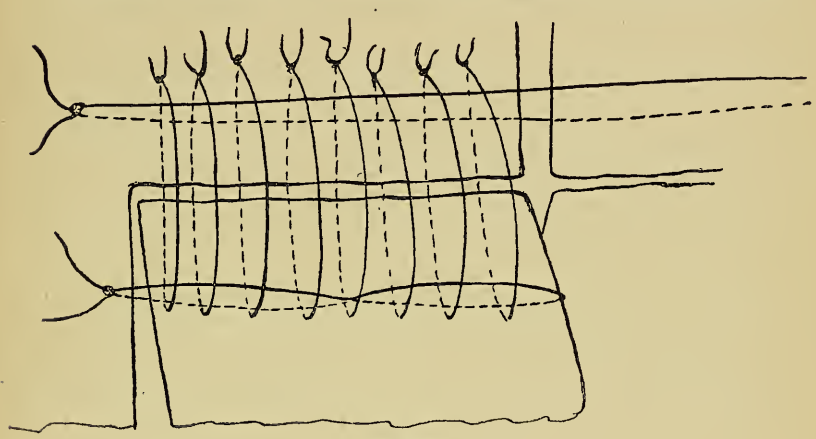

Fig. 12.

pect d'une série d'anses qui forment une véritable ligature en chaîne disposée parallèlement aux bords supérieur et inférieur de la section.

On peut employer une autre technique. Il suffit de disposer un fil de soutien sur le bout inférieur analogue à celui qui existe pour le bout supérieur: Pour cela, on passe un fil d'avant en arrière dans la bandelette externe persistante du droit, à un centimètre environ de son bord interne (surface cruentée) et un peu en dessous du niveau de l'entaille qui résulte du détachement de la languette mobile. On prend le lambeau destiné à être entre-croisé avec le côté sur lequel on opère, et on le transfixe en son milieu, à un centimètre au-dessous de son extrémité supérieure à l'aide de l'aiguille enfoncée d'arrière en avant (*fig.* 12).

L'aiguille, une fois ressortie à la face antérieure, on la porte

vers le bord interne de la bandelette et on l'enfonce d'avant en arrière, en un point situé près de ce bord interne et au même niveau que le point médian. Le fil ressort à la face profonde du lambeau. On le reporte vers le milieu du lambeau et on le transfixe d'arrière en avant en un point très voisin de celui précédemment choisi. Le bout de fil revenu en avant du lambeau sera noué à l'extrémité du fil d'entrée, disposé sur la bandelette externe persistante. Le fil ainsi disposé affecte la forme du chiffre 8 et enserre par une constriction modérée l'extrémité supérieure de la bandelette persistante d'entre-croisement et la rapproche de la bandelette persistante. On réunit alors les deux surfaces à affronter par des anses de points séparés, ou de surjets qui entreront et ressortiront au-dessous et au-dessus des fils de soutien, qui ont pour but de les empêcher de s'échapper.

Ce procédé plus simple est d'une exécution extrêmement facile.

Les aiguilles ordinaires ou celles de Hagedorn conviennent pour exécuter cette suture. Cependant leur courbure n'est pas suffisamment prononcée surtout en ce qui concerne les aiguilles longues et ce sont de celles-là dont nous avons besoin. D'autre part, l'enfilage est long, surtout lorsque aiguilles et fils sont mouillés. Pour remédier à cet inconvénient on peut préparer des aiguilles montées d'avance, mais l'expérience montre que, au dernier moment, l'opérateur ne trouve jamais tout ce qu'il désirerait avoir sous la main. De plus, le maniement du porte-aiguilles indispensable pour passer ces aiguilles est très incommode. On lâche les aiguilles, on les casse ou bien on les prend suivant une direction plus ou moins éloignée de la normale de l'axe du porte-aiguilles. Tout cela complique les choses, allonge l'opération et agace l'opérateur. Aussi, vaut-il mieux ne pas se servir d'aiguilles mobiles.

L'aiguille de Reverdin, d'usage courant en France, est un instrument des plus précieux et des plus commodes dont le seul défaut est d'être presque impossible à aseptiser, à cause de la rainure où se meut la tige mobile qui ouvre et ferme le chas.

D'autre part, on ne peut pratiquement lui donner la courbure suffisante pour qu'elle soit utilisable dans le cas particulier.

J'ai essayé de la remplacer et de réaliser une aiguille sans rainure, pouvant adopter toutes les formes, et être enfilée aussi rapidement que celle de Reverdin. Après de nombreux essais qui tous ont échoué parce que tous les modèles accrochaient les tissus au moment où l'on retirait l'aiguille, je me suis arrêté à un type d'aiguille qui m'a donné de bons résultats et qui a été essayée par M. le professeur Tillaux dans son service.

Voici la description de cette aiguille :

Une tige d'acier arrondie et polie est fixée sur le manche qui sert aux aiguilles de Reverdin. Cette tige analogue elle-même à la tige de l'aiguille de Reverdin, au point de vue de la longueur et du volume, en diffère en ce sens qu'elle est rigoureusement unie, et qu'elle ne porte aucune rainure. Elle se termine en s'effilant et en s'aplatissant sur le plat comme les aiguilles de Hagedorn. La partie piquante se prolonge par un bord tranchant, ce qui lui donne l'aspect d'une pointe de sabre japonais (*fig.* 13).

Fig. 13.

Le chas de l'aiguille est particulier. Il se compose d'un œil en forme de virgule à grosse extrémité antérieure, à extrémité postérieure ou effilée se prolongeant vers le manche. Il est bordé en haut et en bas par deux branches : la branche supérieure est pleine et établit la continuité entre la pointe et la tige. La branche inférieure est interrompue par une mince entaille, qui pénètre dans le champ. Cette entaille située tout près de la grosse extrémité de l'aiguille détermine la formation d'une branche secondaire qui se prolonge vers la pointe et qui est immobile; une seconde branche, déterminée aussi par l'entaille se continue en

arrière, vers l'extrémité effilée, avec la tige de l'instrument. Cette branche longue peut être comparée à un ressort d'acier et en tient véritablement l'office. En promenant d'arrière en avant une anse de fil, et en l'appuyant contre la tige par un mouvement qui tend à la soulever, on arrive à conduire cette anse de fil sur la branche en question. Elle la déprime, et s'introduit dans le chas. La branche abandonnée par le fil revient aussitôt sur elle-même et vient se réappliquer par son extrémité antérieure à l'extrémité postérieure de la branche antérieure au niveau de l'entaille, en fermant le chas.

Cette aiguille, d'un enfilage facile, peut être tenue rigoureusement propre.

On donnera à sa tige toutes les formes possibles. Elle adoptera donc toutes les courbures.

Je dois à l'excellent M. Collin d'avoir pu réaliser le type d'aiguille que je viens de décrire. Lui seul pouvait arriver à donner à cet instrument le fini qui le rend pratique. Je tiens à le remercier ici de tous ses soins.

C'est à l'aide de mon aiguille que j'ai exécuté l'opération que j'ai pu faire sur le vivant et dont les résultats ont été très bons.

Résultats des deux opérations exécutées jusqu'à ce jour.

Comme j'ai eu soin de le dire au commencement de mon mémoire, il ne m'est pas encore possible, vu l'extrême jeunesse de mon procédé, de fournir une statistique établissant sa valeur curative. Depuis l'époque de sa publication, il n'a été fait à ma connaissance que deux opérations conduites suivant mes indications.

M. le Dr Ricard, à qui appartient le premier cas, a rencontré des difficultés pour faire la suture des lambeaux musculaires entrecroisés. Je crois que cela est dû à l'incision transversale portant sur le milieu de la bandelette interne, que M. Ricard a employée,

comme je le conseillais dans la *Gazette des Hôpitaux*. A la suite de la section médiane du lambeau, la rétraction des deux bouts est en effet assez considérable. M. Ricard a, d'autre part, employé pour sa suture de simples points passés en surjet et ne s'est pas conformé à ma technique que d'ailleurs je n'ai fait connaître qu'ultérieurement.

Malgré ces défectuosités, impossibles à éviter au début, les résultats opératoires ont été excellents.

J'ai vu la malade le 5 août à son retour de l'Asile du Vésinet. Elle était enchantée de sa bonne santé. La cicatrice était parfaite et la région où se trouvait autrefois l'ombilic était en retrait, au lieu de faire une saillie en avant. La malade couchée se redressait facilement et sans douleur et se mettait sur son séant. Pendant ce mouvement, on sentait et on voyait la contraction des droits s'exécuter normalement.

Une partie dure et épaisse, donnant l'impression d'une plaque sous-cutanée résistante, existait au-dessous de la cicatrice, constituant une sorte de bandage à ce niveau.

Le 25 janvier 1895, la malade était amenée par moi, à la Charité, et soumise à l'examen de M. le professeur Tillaux. Mon maître constata la persistance des signes que j'avais trouvés lors de mon premier examen. Il déclara « n'avoir jamais vu de résultat aussi « remarquable à la suite d'une cure de hernie ombilicale » et me confia l'opération de la malade de son service.

J'ai revu cette même opérée ces jours derniers (5 septembre 1895). Voilà quinze mois qu'elle est opérée. Rien n'est changé au niveau de son ombilic. Ni les efforts, ni la toux ne peuvent rendre apparent un relâchement quelconque de la paroi.

Cette femme continue son métier de femme de ménage. Elle fait la cuisine, se tient debout toute la journée, porte des charges assez lourdes, frotte un appartement une fois par semaine. Tout ce labeur n'amène aucun trouble du côté de sa paroi. Sur mes instances, elle a consenti à se bander le ventre avec une ceinture

de flanelle, mais il y a six mois qu'elle a renoncé à sa ceinture hypogastrique.

La malade sur qui j'ai pratiqué moi-même mon opération, est en meilleur état, si possible, que la précédente.

Malgré les nombreux plans de suture dont les fils ont été abandonnés dans la paroi, elle a eu une cicatrisation remarquablement rapide. Opérée le 7 février 1895, j'enlevai les fils superficiels le 17 du même mois.

Au bout de vingt jours la malade s'asseyait sur son lit sans que sa paroi fût le siège de la moindre douleur.

La plaque dure sous-cicatricielle existait chez elle, et semblait particulièrement rigide au moment de l'effort. Les droits se contractaient bien et leur corde était facilement appréciable à la palpation.

La toux, la contraction musculaire, n'amenaient aucune saillie de la région ombilicale qui restait en retrait.

Le 20 août 1895, la malade revue par moi présentait encore tous ces signes. Je lui avais fait avoir une ceinture hypogastrique et elle refusait de s'en servir, alléguant la gêne, et prétendant n'en avoir nul besoin. Malgré ces raisons, je lui fis mouler la paroi, et M. le docteur Fournier lui construisit une plaque en aluminium sur ce moulage. Cet appareil excellent, et dont je tiens à remercier M. Fournier, fut très bien toléré.

La malade a été examinée à nouveau par moi le 1er septembre. Son état est parfait au point de vue local et général.

La femme From... est concierge ; elle se livre sans fatigue à ses occupations journalières, fait elle-même son ménage et celui d'un locataire. Elle nettoie de plus la maison et frotte elle-même son escalier. Malgré ces fatigues excessives, elle est dans une condition très satisfaisante.

Tels sont les résultats que je puis fournir (1).

1. J'ai revu mes deux malades à la date du 25 janvier 1896. La guérison est complète; l'état de la paroi est absolument parfait.

On pourrait reprocher à mon opération d'être minutieuse, de ne pouvoir être exécutée suffisamment vite. J'ai mis une heure à faire ma première opération. Je suis convaincu qu'on peut l'exécuter en beaucoup moins de temps.

Qu'est-ce d'ailleurs que la durée de mon opération en comparaison de celle de M. Lucas Championnière dont le procédé est beaucoup plus simple ? Dans un cas (*Traité des Hernies,* page 334) il a mis deux heures et demie à opérer. — Ses résultats ont-ils été pour cela malheureux ? certes non et on ne peut en espérer de meilleurs, puisque ce chirurgien a opéré douze hernies et que tous ses malades ont guéri sans exception.

D'ailleurs, comme le dit M. Championnière :

« Le temps ne doit pas être épargné. Des durées d'une heure à « une heure et demie seront habituellement nécessaires. J'ai été « jusqu'à deux heures et demie. »

OBSERVATIONS ET DOCUMENTS

Hernie ombilicale : Cure radicale par le procédé de Dauriac,
(Service de M. Ricard).

La nommée Mes....., âgée de 48 ans, demeurant 32, rue Beaubourg, femme de ménage, entrée le 5 juin 1894, salle Gerdy (Pitié).

Histoire de la maladie. — La nommée Mes....., âgée de 48 ans, portant depuis plusieurs années une hernie ombilicale, est reçue d'urgence à la Pitié pour des phénomènes de constipation absolue.

On constate en effet qu'elle présente à l'ombilic une hernie intestinale du volume du poing environ, ne s'accompagnant d'ailleurs d'aucun signe local d'étranglement. La tumeur réintègre l'abdomen sans grande difficulté mais l'intestin est rempli de matières dures faciles à sentir sous les doigts.

Il n'y a pas d'adhérences, pas d'inflammation, la peau n'est pas rouge, la hernie n'est pas douloureuse et se réduit complètement.

Depuis trois jours la malade n'a pas été à la selle, mais depuis le matin seulement elle n'a pas rendu de gaz, elle a eu quelques envies de vomir, mais elle n'a pas vomi. On prescrit de l'huile de ricin par cuillerées à café toutes les dix minutes ce qui ne tarde pas à être suivi d'une débâcle abondante.

La malade connaît sa hernie depuis 17 ans et n'a jamais porté de bandage. Elle a eu deux enfants, le premier en 1873, le second en 1876. C'est peu de temps après sa seconde couche qu'est apparue la grosseur à l'ombilic. D'abord peu volumineuse, elle a augmenté surtout depuis quatre ans.

La paroi abdominale est extrêmement relâchée, l'anneau très élargi laisse facilement pénétrer quatre doigts.

A plusieurs reprises la hernie a occasionné des accidents d'obstruction analogues à ceux pour lesquels elle est entrée à l'hôpital, mais ils cédaient facilement à un purgatif. On lui en a prescrit plusieurs en ville cette fois-ci qui sont restés sans effet ; toutefois elle n'avait pas pris d'huile de ricin. On propose la cure radicale qui est acceptée.

Opération (le 9 juin 1894). — Rien de particulier dans la dissection du sac. On pédiculise et on enlève après ligature une masse épiploïque. Résection du sac et ligature.

Après avoir *réséqué l'anneau*, M. Ricard propose d'exécuter le procédé de cure radicale préconisé par Dauriac. Pour cela, la gaine des droits est ouverte et le bord externe de ces muscles mis à nu. Sur chacun de ces bords on détache une bande musculaire large de deux petits travers de doigt. Chacune de ces bandes est sectionnée en deux parties égales par sa moitié, de sorte qu'on obtient ainsi 4 petites languettes musculaires qui vont être suturées et entre-croisées en X. La languette supérieure droite est réunie par son bord inférieur libre au bord supérieur libre de la languette inférieure gauche ; les deux autres languettes sont suturées de la même façon. On obtient ainsi à la place de l'anneau ombilical un entre-croisement de fibres charnues.

Mais la suture de ces lambeaux ne paraît pas très solide et il est à craindre qu'elle ne prenne pas.

Par-dessus, ce plan musculaire artificiellement créé, on suture l'un à l'autre le feuillet antérieur des deux gaines aponévrotiques. Suture de la peau après avoir réséqué environ 10 centimètres.

Suites opératoires excellentes, le 3e jour la malade va à la selle et commence à manger. Pas de fièvre.

Pansement le 8e jour. Réunion parfaite. Ablation de tous les fils.

La suture musculaire ne paraît pas avoir lâché, on sent sur la ligne médiane, au-dessous de la cicatrice cutanée un plan dur et résistant, large de trois travers de doigt. Toutefois la résistance n'augmente pas quand on commande à la malade de s'asseoir.

Le 4 juillet la malade va au Vésinet, la paroi est très résistante au niveau de la cicatrice, elle paraît même plus solide qu'au-dessus et au-dessous.

La malade est très satisfaite, débarrassée complètement des troubles digestifs que lui occasionnait souvent sa hernie.

J'ai vu la malade le 5 août à son retour du Vésinet. Elle était enchantée de sa bonne santé. La cicatrice était parfaite et la région où se trouvait autrefois l'ombilic était en retrait au lieu de faire une saillie en avant. La malade couchée se redressait facilement et sans douleur et se mettait sur son séant. Pendant ce mouvement on sentait et voyait la contraction des droits s'exécuter normalement.

Une partie dure et épaissie, donnant l'impression d'une plaque sous-cutanée résistante, existait au-dessous de la cicatrice, constituant une sorte de bandage à ce niveau.

Le 25 janvier, la malade était amenée par moi à la Charité et soumise à l'examen de M. le professeur Tillaux qui constata la persistance des signes que j'avais trouvés précédemment et déclara « n'avoir « jamais vu de résultat aussi remarquable à la suite d'une cure de « hernie ombilicale. »

J'ai revu cette même opérée ces jours derniers (5 septembre 1895). Voilà quinze mois qu'elle est opérée, on peut la considérer comme définitivement guérie. Rien n'est changé au niveau de son ombilic. Ni les efforts, ni la toux, ne peuvent rendre apparent un relâchement quelconque de la paroi.

Cette femme continue son métier de femme de ménage. Elle fait la cuisine, se tient debout toute la journée, porte des charges assez lourdes, frotte un appartement une fois par semaine. Tout ce labeur n'amène aucun trouble du côté de sa paroi. Sur mes instances, elle a consenti à se bander le ventre avec une ceinture de flanelle, mais il y a 7 mois qu'elle a renoncé à sa ceinture hypogastrique.

Service de M. le professeur Tillaux. — Opération de hernie ombilicale. — Cure radicale par le procédé de Dauriac. — Opération par M. Dauriac.

La nommée From... Augustine, âgée de 53 ans, exerçant la profession de concierge, entre à la Charité, salle Gosselin, lit n° 2, dans le service de M. le professeur Tillaux, le 19 janvier 1895.

Cette femme très robuste n'a jamais été malade. Elle a eu six enfants dont aucun n'a survécu, à l'exception d'une petite fille. Elle a été réglée à treize ans.

Il n'y a pas de hernieux dans la famille.

Il y a 13 ans, (elle avait alors 44 ans) elle s'aperçut de l'existence d'une tumeur du volume d'une noix au niveau de l'ombilic. Elle exerçait alors la profession de cuisinière, se fatiguait beaucoup. Elle mit sur le compte de ces facteurs la production de cette tumeur et ne s'en préoccupa pas autrement.

Il est à noter qu'au moment du début de cette petite hernie, la malade était enceinte de cinq à six mois.

Après l'accouchement la grosseur ne diminua pas, elle ne fit que s'accroître au contraire, progressivement, mais lentement. Subitement à l'âge de 50 ans, la hernie augmenta de volume et acquit le volume du poing.

Cette tumeur herniaire n'a jamais gêné beaucoup notre malade. — Quelquefois cependant après une fatigue plus grande que d'habitude elle ressentait des malaises et des tiraillements d'estomac. Ces inconvénients cédaient à la suite de l'application de cataplasmes. Lorsqu'ils se présentaient ils ne se prolongeaient d'ailleurs jamais au delà de deux ou trois heures, mais étaient toujours suivis d'une courte période de diarrhée.

La malade a, depuis l'apparition de sa hernie, constamment porté un bandage. Il y a six mois, trouvant cet appareil trop dur, elle l'a changé pour une ceinture en flanelle.

Le 19 janvier 1895, à une heure de l'après-midi, après avoir déjeuné de bon appétit, la malade éprouva subitement de violentes douleurs dans le côté. Bientôt survinrent des vomissements ainsi qu'une forte dyspnée. Elle pensa à une indigestion, mais fit cependant appeler un médecin. Celui-ci fit rentrer la hernie, et conseilla le transport rapide à l'hôpital.

A la Charité, où elle fut admise le soir même, on eut vite raison de ces phénomènes d'engouement et au bout de deux jours, tout phénomène avait disparu.

La hernie avait cependant légèrement augmenté de volume après cette crise. — Elle formait une tumeur du volume des deux poings, à base largement étalée. Elle était réductible, mais non en totalité et acquérait un volume plus considérable sous l'influence des efforts. Matité à la percussion. La femme étant très robuste, sa paroi abdominale, en bon état, quoiqu'un peu surchargée de graisse, M. le professeur Tillaux proposa à la malade la cure radicale.

Elle accepta et le 7 février 1895, alors que toute trace d'inflammation avait depuis longtemps disparu, M. le professeur Tillaux me confia le soin de pratiquer la cure radicale par mon procédé.

La technique suivie se trouve exposée dans le clinique de mon maître que l'on peut lire plus loin. Tout marcha bien. La durée totale de l'opération fut d'une heure.

Le dixième jour les fils furent enlevés, le guérison était complète.

Au bout de 20 jours la malade s'asseyait sur son lit sans que sa paroi fut le siège de la moindre douleur.

La plaque dure sous-cicatricielle existait chez elle, et semblait particulièrement rigide au moment de l'effort. Les droits se contractaient bien, leur corde était facilement appréciable à la palpation.

La toux, la contraction musculaire n'amenaient aucune saillie de la région ombilicale qui restait en retrait.

Le 20 avril 1895, la malade revue par moi présentait encore tous ces signes. Je lui avait fait avoir une ceinture hypogastrique, elle refusait de s'en servir alléguant la gêne et prétendant qu'elle n'en avait

nul besoin. Malgré ces raisons je lui fis mouler la paroi, et M. le Dr Fournier lui construisit une plaque en aluminium sur ce moulage. Cet appareil fut très bien toléré.

La malade a été examinée à nouveau par moi le 1er septembre. Son état est parfait au point de vue local et général.

La femme From... est concierge, elle se livre sans fatigue à ses occupations journalières, fait elle-même son ménage et celui d'un locataire. Elle nettoie de plus la maison, et frotte elle-même son escalier.

Malgré ces fatigues excessives elle est dans une condition très satisfaisante.

Procédé nouveau pour la cure de la hernie ombilicale par J.-S. Dauriac.

(Extrait du *Progrès Médical*, numéro du 28 avril 1894, page 307).

Les divers procédés employés jusqu'ici pour la cure radicale de la hernie ombilicale n'ont pas donné tout ce qu'en promettaient leurs auteurs. Nous avons été amené à nous demander s'il n'y avait pas autre chose à faire, et si aux méthodes insuffisantes préconisées de divers côtés, il n'y avait pas lieu de substituer un mode opératoire plus satisfaisant. Voici en quelques lignes ce que nous avons imaginé. Le malade ayant été chloroformisé, on fera sur la ligne médiane une incision intéressant la peau et le tissu cellulaire sous-cutané. Cette incision commencera à 5 ou 6 centimètres au-dessus de l'ombilic et se terminera au-dessous du même point à la même distance. Décollant alors la peau des deux lèvres de l'incision on arrivera à découvrir la gaine des droits et on la disséquera avec soin de chaque côté, de façon à libérer sur la hauteur de l'incision toute sa face antérieure. Cette gaine sera alors ouverte à droite et à gauche, le long de son bord interne. Le muscle droit une fois découvert sera soigneusement dégagé de la gaine aussi bien du côté de sa face antérieure que de sa face postérieure, de telle sorte que le doigt de l'opérateur puisse contourner ce muscle et l'amener en dehors de la gaine.

La libération étant complète et le muscle ayant été attiré hors de la gaine, on le fendra transversalement d'un coup de bistouri. Le bout supérieur du muscle du côté droit sera suturé au bout inférieur du muscle du côté gauche et réciproquement, le bout supérieur du côté gauche sera suturé au bout inférieur du côté droit. — Quelques difficultés apparaissent pour réaliser cette suture. Après plusieurs manœuvres opératoires, nous nous sommes arrêté à la technique sui-

vante : on devra autant que possible faire porter l'incision musculaire. transversale au niveau d'une des intersections aponévrotiques qui existent dans le corps du muscle.

De la sorte, les fils passés dans le tissu musculaire auront beaucoup moins de chance de couper le corps charnu des droits. On pourrait encore conserver adhérente au-dessus et au-dessous de la ligne d'incision, une bandelette aponévrotique provenant du feuillet antérieur de la gaine des droits. Les fils seront passés en pleine aponévrose et on se rendra compte qu'ils tiennent beaucoup mieux de la sorte. Une fois la suture faite rien ne sera plus aisé que de reconstituer la gaine aponévrotique en suturant les deux lèvres de l'incision du feuillet intérieur de la gaine. Le surjet est surtout recommandable.

Une fois les deux sutures musculaires faites, on se trouvera en présence d'une sorte d'X à branches très rapprochées, constituée par l'entre-croisement artificiel des droits. On aura constitué de la sorte une double sangle musculaire dont l'entre-croisement aura précisément lieu au niveau de l'ombilic.

Pour compléter l'opération et rendre impossible toute production de hernie à droite et à gauche vers le bord externe des droits dégagés de leur gaine, il est indispensable de reconstituer cette gaine.

Pour cela, on suturera d'abord le bord externe de l'X de l'entre-croisement des droits de chaque côté au bord externe de la gaine ouverte. Cette suture maintiendra l'adhérence qui existe naturellement entre chaque muscle et le côté externe de sa gaine. Ce résultat obtenu, on rapprochera par-dessus l'X musculaire les deux lèvres de l'incision de la gaine, qui représentent de part et d'autre le côté interne de la gaine. On suturera par un surjet ces deux lèvres et on pourra, en faisant la suture, enfoncer l'aiguille à travers la masse musculaire sous-jacente. La solidité de la suture sera de cette façon singulièrement accrue.

Ce procédé nous paraît recommandable en ce sens qu'on place, grâce à lui, en avant de l'ombilic une sorte de sangle musculaire double, dont la résistance est considérable. On n'obtient cette sangle musculaire par aucun des procédés jusqu'ici préconisés.

Le reconstitution de la gaine devra être minutieusement faite si l'on ne veut pas voir des éventrations ou des hernies se produire au niveau du bord externe de cette gaine.

L'entre-croisement des droits change très peu la physiologie de ces muscles. Si les choses se passent bien on aura un raccourcissement du muscle, ce qui augmente la tonicité de la paroi abdominale.

On pourrait reprocher au procédé d'exposer à un allongement de la cicatrice. En suivant la technique que nous recommandons, et en immobilisant longuement le malade, on se mettra sûrement à l'abri de cet inconvénient.

L'entre-croisement des droits pourra être pratiqué pour tous les cas d'éventration médiane, quelqu'en soit le siège.

Nous avons exécuté notre procédé sur le cadavre et sur le chien. Nous espérons qu'il le sera sur le vivant et qu'il donnera les résultats que nous en attendons.

Procédé nouveau pour la cure radicale de la hernie ombilicale (Procédé de l'entre-croisement des droits), par J.-S. Dauriac, interne de la clinique chirurgicale de la Charité.

(Extrait de la *Gazette des hôpitaux*, n° 72 du 21 juin 1894, p. 675.)

Dans une note récente (1), nous avons décrit le procédé que nous avons imaginé pour la cure radicale de la hernie ombilicale et des éventrations médianes.

Nous avons fait subir à notre procédé une modification importante qui le rendra d'une exécution facile tout en mettant les opérés à l'abri de certains inconvénients pouvant résulter du manque de solidité de la suture musculaire ou d'un allongement consécutif de la cicatrice.

Dans notre première note nous avons proposé de pratiquer, sur la ligne blanche, une incision rectiligne et verticale, débordant de quelques centimètres, en haut et en bas, la tumeur herniaire et de mettre à découvert, par une dissection, faite à droite et à gauche, la face antérieure du feuillet superficiel de la gaine de chaque droit. Une nouvelle incision de même hauteur que la première ouvrait, en suivant son bord interne, la gaine de chacun des droits et permettait d'aborder ces muscles. Après les avoir minutieusement décollés avec le doigt ou avec une sonde cannelée, on attirait chacun d'eux hors de sa gaine et on pratiquait, d'un coup de bistouri, la section transversale et totale des deux corps musculaires.

Ce temps opératoire exécuté, on se trouvait en présence de quatre bouts musculaires dépendant des droits sectionnés. Il n'y avait plus, dès lors, qu'à suturer minutieusement le bout supérieur du muscle droit du côté gauche au bout inférieur du côté droit, et réciproquement, le bout supérieur droit au bout inférieur gauche.

L'opération était complétée par la reconstitution des deux gaines ouvertes, temps extrêmement important. Nous obtenions ainsi, en avant de l'orifice de la hernie, un coussinet musculo-aponévrotique représenté par une double épaisseur musculaire due à la superposition des muscles droits entre-croisés et par la gaine de ces muscles reconstituée.

1. *Progrès médical* du 28 avril 1893.

Ayant éprouvé quelques craintes au sujet des éventualités qui pourraient survenir si la suture musculaire n'était pas suivie d'une réunion parfaite ou s'il se produisait un allongement de la cicatrice consécutif à la consolidation, nous avons imaginé une modification à notre projet primitif.

L'incision de la peau portera, comme précédemment, sur la ligne médiane et permettra d'arriver, après dissection de ses deux lèvres, sur les gaines des droits. Comme précédemment encore on ouvrira ces gaines en incisant au bistouri leur feuillet antérieur le long de son bord interne. On décollera soigneusement la face antérieure et la face postérieure de chacun des droits du feuillet correspondant de sa gaine, et cela jusqu'à demi-largeur du muscle. Prenant de nouveau le bistouri on fera en plein muscle, et à égale distance de ces deux bords, une incision verticale XX (fig. 14) un peu moins longue que l'incision de la gaine. Le muscle se trouvera ainsi divisé dans le sens de sa longueur en deux bandes, de volume égal dout l'une sera interne et l'autre externe.

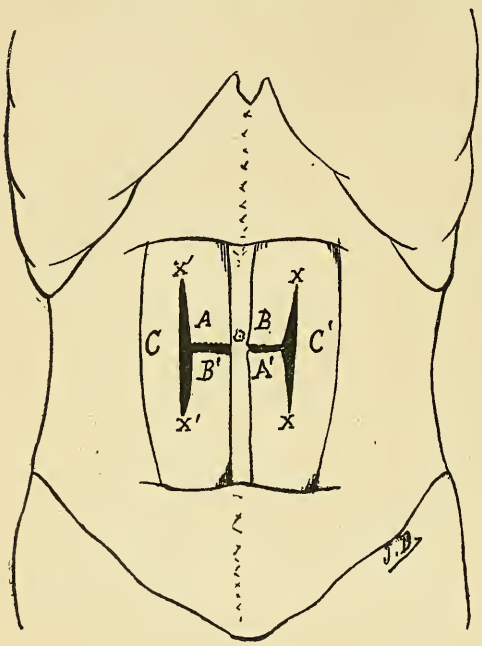

Fig. 14.

La bandelette externe CC' (fig. 14 et 15) de chaque muscle est destinée à rester intacte et à assurer la continuité musculaire dans chaque droit. Elle restera adhérente à la partie interne de la gaine qui n'aura pas été décollée à son niveau, comme nous l'avons précédemment recommandé.

La bandelette externe sera incisée au bistouri suivant une ligne transversale menée à égale distance des deux extrémités de l'incision verticale XX. On aura après cette incision deux lambeaux musculaires AB' et BA' (fig. 14) destinés à être croisés et suturés, le lambeau supérieur gauche au lambeau inférieur droit et réciproquement. Après

exécution de la suture on obtient exactement ce que nous avons essayé de représenter dans la figure 15 : les lambeaux A et A' sont suturés l'un à l'autre; de même pour les lambeau B et B' (*fig.* 15).

La suture musculaire a besoin d'être exécutée avec des précautions toutes particulières. Il est évident que des fils passant entre des fibres verticales et parallèles, et opérant une traction dans le sens même de la direction de ces fibres, auront beaucoup de tendance à couper ou plutôt à s'échapper en dissociant ces fibres parallèles. Il y aura donc intérêt à abandonner le point séparé ou le point en surjet. Nous croyons qu'il sera bon d'essayer une sorte de point en chaîne, d'une exécution facile qu'on pourrait appeler point à *double chaîne.*

L'emploi de ce point permettra de disposer sur chaque bord de l'incision *et parallèlement à ce bord,* une chaîne de soie régulièrement reliée à son homologue, par une série de W. Il faudra se placer autant que possible, pour la suture, au niveau d'une des intersections aponévrotiques qu'on rencontre dans les droits.

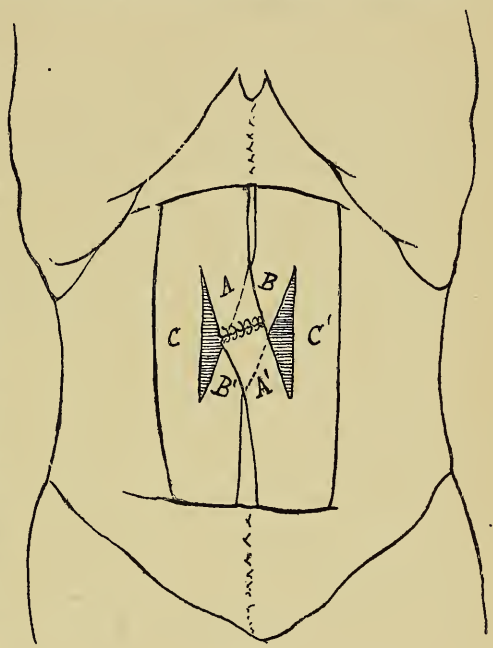

Fig. 15.

L'opération sera complétée par la reconstitution de la gaine aponévrotique. On suturera tout simplement l'un à l'autre, par-dessus l'X musculaire les deux feuillets aponévrotiques précédemment décollés. On comprend aisément que l'on transformera de la sorte au niveau de l'entre-croisement des droits, la gaine primitivement double en une gaine unique.

Les avantages de la modification que nous proposons à notre procédé primitif, nous paraissent appréciables. La continuité dans la musculature des droits est assurée par la conservation sur chacun de ces muscles d'une bande externe à laquelle le bistouri n'a pas touché.

Cette intégrité d'une partie notable du muscle aura encore pour effet

d'assurer le rapprochement des lambeaux, en s'opposant par tonicité à la pression intra-abdominale qui gêne leur réunion. La persistance d'une bande musculaire intacte, rendra, en outre, fort problématique la production d'un allongement de la cicatrice des lambeaux suturés et cela d'après la même raison que tout à l'heure.

Disons enfin, que l'entre-croisement des droits que nous préconisons ne peut amener que des troubles fort négligeables dans la fonction physiologiques de ces muscles.

Nous sommes d'ailleurs convaincu que l'entre-croisement total lui-même n'est pas passible des objections que nous nous sommes présentées à nous-même et qu'il rendra des services à ceux qui voudront l'employer.

Nous proposons d'appeler notre procédé modifié : *procédé de l'entre-croisement partiel des droits*, réservant à notre technique première l'appellation *d'entre-croisement total des droits*.

Leçon faite à la Charité par M. le professeur Tillaux, Professeur de clinique chirurgicale. — Semaine médicale du 6 mars. De la cure radicale de la hernie ombilicale.

Je désire vous entretenir aujourd'hui du traitement chirurgical « à froid » de la hernie ombilicale, ou plutôt de sa cure radicale entreprise de propos délibéré, alors que n'existe aucun symptôme d'étranglement.

De nombreux procédés opératoires ont été préconisés pour obtenir la guérison de la hernie ombilicale, et leur multiplicité même montre le peu d'efficacité de la plupart d'entre eux. Vous avez vu tout récemment pratiquer une opération nouvelle sur une malade atteinte de l'affection qui nous occupe. Il me semble utile à propos de cette intervention, d'entrer dans quelques détails que je ferai procéder de l'exposé des notions indispensables à l'intelligence de histoire de l'omphalocèle et de sa cure chirurgicale.

Tout d'abord en ce qui concerne la disposition anatomique de la hernie, représentez-vous sur une coupe antéro-postérieure et verticale de l'abdomen l'orifice ombilical distendu. A travers cet orifice, soulevant la peau, s'insinue le péritoire qui constitue le sac de la hernie. Dans ce sac pénètre, après avoir franchi l'anneau, une masse épiploïque plus ou moins volumineuse. L'épiploon peut, d'ailleurs, ne pas remplir à lui seul le sac de la hernie : la plupart du temps l'intestin le suit et on trouve, tantôt au centre de la tumeur, plus souvent sur un des des côtés, perdue au milieu de la masse épiploïque, une anse intestinale dépendant du colon.

Dans la majorité des cas le pourtour de l'orifice ombilical, qui forme le collet de la hernie a contracté de solides adhérences avec l'épiploon hernié. On comprend que la réduction de pareilles hernies est chose impossible. Il faut donc en pratiquer la cure radicale. Pour cela on ouvrira le sac, on réduira son contenu, et, la plupart du temps, avant de réséquer le sac on sera obligé de réséquer également les masses épiplo ques qu'il renferme.

Le temps de la résection du sac herniaire présente à l'ombilic une particularité qui constitue la différence capitale entre la cure de la hernie de cette région et celle des hernies des anneaux de l'abdomen. Vous savez que pour bien guérir une hernie inguinale, il faut attirer hors du ventre la plus grande quantité possible de péritoine et le réséquer aussi loin qu'on pourra. La chose n'est pas faisable à l'ombilic, le péritoine adhère, en effet, intimement au pourtour de l'anneau : aussi ne peut-on le décoller, l'attirer au dehors ni le réséquer comme on le voudrait. C'est là une première condition de difficulté dans la pratique de la cure radicale de l'omphalocèle. On en rencontrera une seconde, lorsque pour prévenir toute récidive, on voudra obturer l'orifice herniaire. Il est presque impossible, pour ne pas dire plus, de rapprocher les bords d'un anneau ombilical dont le pourtour est fibreux et inextensible.

Quels sont maintenant les divers procédés imaginés pour faire disparaître la hernie et mettre les malades à l'abri d'une récidive?

Il y a des circonstances qui font qu'à la rigueur on ne pourrait pratiquer que l'extirpation du contenu. Il y a deux ans, j'ai opéré, à la Pitié, une femme qui, à plusieurs reprises, avait eu des accidents d'étranglement. Je trouvai de l'épiploon et le réséquai ; je réséquai aussi le sac sans avoir pu l'attirer au dehors. L'épiploon remplissait l'orifice par suite d'adhérences contractées avec son pourtour fibreux je laissai là ce bouchon épiploïque naturel et je refermai la plaie; bornant à cela mon intervention. Depuis, la malade va fort bien et n'a plus présenté d'accidents.

Ce n'est évidemment pas là l'opération idéale et on peut dire que j'ai fait le minimum de traumatisme possible. Allant un peu plus loin, on s'est dit : pour oblitérer cet orifice, avivons-en le pourtour et nous pourrons peut-être en suturer les bords. Il y a bien des chances pour que le rapprochement ne réussisse pas ; l'anneau est inextensible et on ne peut guère compter sur la solidité de la réunion, malgré l'avivement. L'opération est, en tout cas, absolument insuffisante pour protéger la région et la mettre à l'abri d'une nouvelle poussée herniaire.

Pour obvier à ces inconvénients, d'autres chirurgiens ont pensé à exciser l'anneau, à le réséquer, à faire ce qu'ils appellent l'*omphalectomie*. Ils réunissent ensuite par des points de suture les lèvres de la plaie

opératoire et rapprochent par-dessus les divers plans anatomiques de la région.

Lawson-Tait et Zaenger ont dédoublé le pourtour de l'orifice herniaire constituant ainsi deux feuillets artificiels qu'ils ont suturés séparément.

M. Quénu a voulu faire mieux et a pensé à utiliser les muscles droits de l'abdomen. Après avoir pratiqué l'omphalectomie d'après le procédé des chirurgiens que je viens de citer, il est allé à la recherche du bord interne de chaque muscle et les a suturés entre eux les rapprochant ainsi l'un de l'autre. En avant de ce plan musculaire étalé, il suture les divers plans anatomiques de la région.

C'est maintenant qu'intervient l'importante modification apportée par mon interne, M. J.-S. Dauriac, aux procédés opératoires jusqu'ici employés. Il a montré qu'on pouvait faire encore mieux et est arrivé à réaliser une protection absolue de la région qui prévient toute récidive.

Pour cela il établit au-devant de l'orifice herniaire un fort bandage musculaire constitué par l'entre-croisement d'une partie des droits. Il a donné à son opération le nom de « procédé de l'entre-croisement partiel des droits. »

Nous avons dans la salle Gosselin une femme atteinte de hernie ombilicale. Cette femme désirait la cure radicale, j'ai autorisé mon interne à pratiquer sur elle son opération. Je l'ai fait d'autant plus volontiers, que j'avais vu, il y a quelques jours une malade opérée à la Pitié au mois de juin dernier, par M. Ricard, suivant le procédé de M. Dauriac. Il s'agit d'une femme de 48 ans que j'ai examinée *huit mois* après cette intervention. Je déclare que je n'ai jamais vu un résultat aussi remarquable : la malade présente à la place de l'ombilic une sorte de plastron musculaire résistant, beaucoup plus solide que le reste de la paroi abdominale, bien appréciable à la palpation. Il n'est pas besoin de ceinture pour soutenir l'abdomen. On peut dire que le résultat est parfait.

Voici comment M. Dauriac a conduit son opération :

La tumeur herniaire étant assez volumineuse, il a fait autour de sa base une incision elliptique la circonscrivant. Il a reconnu ensuite, sous la peau et le tissu cellulaire disséqués, la gaine des droits de chaque côté et a pénétré dans cette gaine par une incision portant sur le feuillet antérieur, parallèle à son bord interne et très rapproché de ce bord.

Faisant alors la laparotomie, il a ouvert le ventre par une nouvelle incision elliptique, circonscrivant le pédicule de la hernie et empiétant sur le feuillet postérieur de la gaine des droits. Rabattant ensuite cet opercule ainsi détaché, il a abordé le collet et l'épiploon hernié. Cet épiploon lié par petits paquets, a été lui-même réséqué et cela a pris un certain temps :

M. Dauriac a aussitôt procédé à la suture du plan profond de la paroi abdominale, plan constitué par le péritoine et le feuillet postérieur de la gaine des droits. Cette pratique présente le grand avantage de permettre à l'opérateur de faire la plus longue et la plus importante partie de son opération le ventre étant fermé et la cavité péritonéale à l'abri de toute infection.

Il s'est alors préoccupé des muscles droits. Les décollant à l'aide du

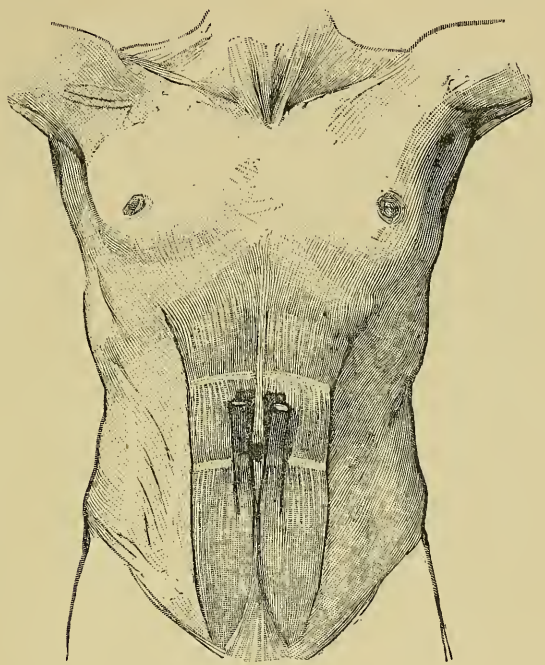

Fig. 16.

doigt par leur face profonde, sans les isoler de leur feuillet antérieur, il les a rapprochés l'un de l'autre, au moyen d'un fil passé en haut et en bas à la limite inférieure et supérieure de l'incision abdominale, en plein muscle et allant de l'un à l'autre. Ces deux fils étant serrés les droits se trouvent accolés comme dans le procédé de M. Quénu.

Ici commence la partie vraiment originale du procédé de M. Dauriac. Vous l'avez vu faire sur chaque muscle une incision dans le sens de sa longueur parallèle à ses fibres et le séparant en deux bandelettes (fig. 16). A chacune de ses bandelettes adhère la partie correspondante du

feuillet antérieur de sa gaine. La bandelette externe déterminée par l'incision dans chaque muscle sera respectée et assurera la continuité musculative préventive. Au contraire, par une incision transversale, située au peu au-dessous du fil qui rapproche les deux muscles à la partie supérieure, la bandelette interne sera séparée du reste du muscle, auquel elle n'adhère plus que par son extrémité inférieure (fig. 16 et 17). Cette bandelette unique de chaque côté, se rétracte beaucoup moins une fois détachée que les deux bandelettes dont la formation était autrefois préconisée par M. Dauriac alors qu'il pratiquait son incision transversale à mi-hauteur de chaque bandelette musculaire interne (1).

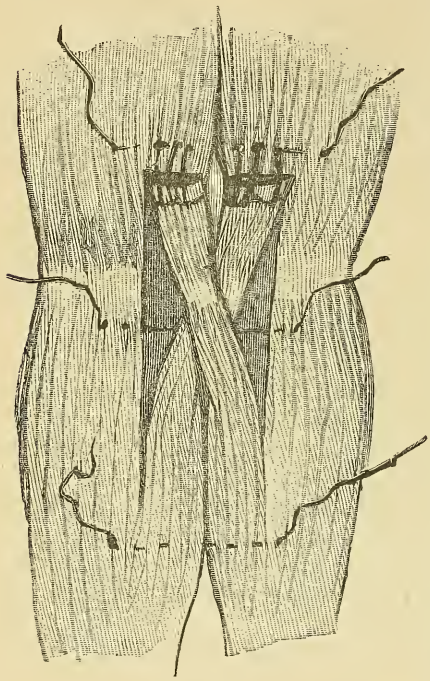

Fig. 17.

On peut par cela même la rapprocher plus facilement du muscle du côté opposé et la manœuvre est rendue d'ailleurs plus aisée par l'accolement préalable des deux droits.

Il ne restait plus qu'à entrecroiser les deux bandelettes musculaires détachées par leur partie supérieure.

M. Dauriac l'a fait très aisément et a réuni la languette provenant du muscle du côté droit à la ligne de section résultant de l'incision qui avait détaché le bout supérieur de la bandelette du côté gauche, au moyen de points de suture de direction longitudinale allant dans le sens des fibres (fig. 17).

Pour donner plus de solidité à cette suture et l'empêcher de céder, en dissociant les fibres du muscle, l'opérateur a fait passer ses fils, dans le bout supérieur au-dessus du fil à direction transversale qui rapproche les droits (fig, 18). Dans le bout inférieur le fil passe à la fois à travers le muscle et le feuillet antérieur de sa gaine. M. Dauriac

1. J.-S. Dauriac. Procédé nouveau pour la cure radicale de la hernie ombilicale. (Procédé de l'entre-croisement des droits. *Gaz. des hôp.* 21 juin 1894).

conseille d'ailleurs de disposer sur ce bout inférieur un fil transversal en chaîne, sur lequel viendra prendre appui la suture, tout comme pour le bout supérieur (fig. 18).

L'entre-croisement ayant été complété par la suture du second bout musculaire, il a été passé une grosse soie transversalement à travers la partie persistante du muscle du côté droit, la partie centrale de l'entre-croisement et la partie persistante du muscle du côté gauche; cette soie, une fois serrée, a établi ainsi une parfaite continuité entre les parties persistantes de chaque muscle et celles qui se sont entre-croisées. L'opération a été terminée par le rapprochement de la peau et du tissu cellulaire sous-cutané.

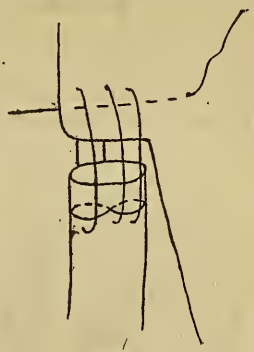

Fig. 18

Tel est le procédé de cure radicale imaginé par mon interne, M. J.-S. Dauriac. Comme vous le voyez, la part qui lui revient est très importante et le deviendra d'autant plus que s'accumuleront les observations de malades opérés suivant la technique qu'il a indiquée.

Notre malade qui est opérée depuis seize jours, l'intervention ayant eu lieu le 7 février, vous vous le rappelez, est aujourd'hui dans un état aussi satisfaisant que possible. Les suites ont été des plus simples, la réunion s'est faite, très solide. On trouve au niveau de l'ombilic une plaque dure qui déborde en haut et en bas la ligne d'incision d'un bon travers de doigt. Cette même plaque s'étend à droite et à gauche jusqu'au niveau du bord externe des droits. La paroi abdominale paraît beaucoup plus épaisse à ce niveau, et aussi un peu en retrait; il existe à ce point une véritable pelote musculaire très résistante, constituant le meilleur des bandages herniaires.

Lorsqu'on fait tousser l'opérée, lorsqu'on la fait asseoir, la paroi abdominale ne subit aucune propulsion en avant et reste malgré tout en retrait. Cette femme n'aura même pas besoin de ceinture abdominale. La guérison est absolue, et on peut affirmer qu'elle se maintiendra, comme chez la malade dont je vous parlais tout à l'heure et qui a été opérée par M. Ricard.

TABLE DES MATIÈRES

Pages

INTRODUCTION 1

PREMIÈRE PARTIE

Considérations anatomiques. — Conception nouvelle de la Cavité de Retzius et des aponévroses de la paroi antérieure.

Anatomie de la paroi antérieure de l'abdomen. 5
Vue générale 5
Muscles grands droits. 7
Insertions supérieures. 8
Insertions inférieures. 11
Corps musculaire charnu. 15
Périmysium du muscle droit 19
Des aponévroses de l'abdomen qui entrent dans la constitution de la gaine des droits. 20
Aponévrose du grand oblique 21
Aponévrose du petit oblique 22
Aponévrose du transverse 23
Aponévroses d'enveloppe des muscles et fascia transversalis . . . 24
La gaine des droits. 26
Opinions sur le feuillet postérieur de la gaine. 30
Cavité de Retzius. 33
Opinion de l'auteur sur le feuillet postérieur de la gaine des droits et la constitution de la cavité de Retzius. 38
Gaine des droits. 38
Arcades de Douglas. 44
Fascia transversalis. 49
Fascia transversalis celluleux ou fascia propria 53
Signification réelle des plans aponévrotiques de la région. 55
Terminaison du fascia sous-péritonéal sur le plancher pelvien . . 59
Conclusions 66

Ligne blanche et anneau ombilical. 68
Ombilic. 72
Conformation extérieure 73
Organes qui traversent l'anneau 74
Développement de l'ombilic et des parois ventrales. 77
Vaisseaux et nerfs. 85

DEUXIÈME PARTIE

Traitement chirurgical des hernies de l'ombilic et de la ligne blanche.

Hernies de l'ombilic 93
Hernies congénitales. 94
Hernies ombilicales embryonnaires 94
Hernies ombilicales de la période fœtale. 98
Hernies ombilicales des enfants. 101
Hernies ombilicales des adultes. 106
Hernies de la ligne blanche 111
Destinées des hernies ombilicales. Indications du traitement. 114
Méthodes de traitement et procédés opératoires. 120
Procédés anciens de cure radicale. 127
Procédés modernes. 129
Premier groupe. 129
Deuxième groupe. 134
Procédé de l'entre-croisement partiel des droits. 141
Détails de technique 150
Résultats des deux opérations exécutées jusqu'à ce jour 156

Observations et documents. 161

IMP. NOIZETTE, 3, RUE CAMPAGNE-PREMIÈRE, PARIS.